

症例報告

頸部操作のみで切除し得た巨大縦隔内甲状腺腫の一例

中山博貴, 菅原海, 伊坂哲哉,
石川善啓, 利野靖, 益田宗孝

横浜市立大学医学部 外科治療学

要旨: 症例は69歳女性。バセドウ病のためメルカゾール内服治療中、甲状腺左葉から縦隔内に伸展する巨大な縦隔内甲状腺腫を認めた。造影CTでは甲状腺左葉下極から縦隔内に伸展する腫瘍を認め、下端は大動脈弓に達していた。気管・食道は右方偏位していたが明らかな浸潤所見はみられなかった。穿刺吸引細胞診は良性。頸部操作のみで切除できない場合に備え胸骨縦切開も考慮した状態で手術を開始した。バセドウ病を合併していたことから術式は甲状腺全摘術とした。縦隔内甲状腺腫は周囲との癒着や浸潤を認めず、比較的容易に創外に脱転することができたため、胸骨縦切開は不要であった。術後経過は良好で、術後7日目に退院となった。今回、巨大縦隔内甲状腺腫を頸部創のみで切除可能であった症例を経験した。文献的考察も加えて報告する。

Key words: 縦隔内甲状腺腫 (substernal goiter), 甲状腺 (thyroid), 頸部襟状切開 (collar incision)

はじめに

縦隔内甲状腺腫は時として胸骨縦切開を必要とする場合があるが、比較的大きな縦隔内甲状腺腫であっても頸部操作のみで切除可能な場合がある。今回、頸部からの操作のみで切除し得た巨大縦隔内甲状腺腫を経験したので報告する。

症 例

症例：69歳、女性
主訴：声が出しづらい

既往歴：40歳時にASDで胸骨縦切開による手術施行。バセドウ病でメルカゾール内服。骨粗鬆症。アルツハイマー型認知症。

現病歴：2009年1月よりバセドウ病と診断されメルカゾール内服が開始された。同時に甲状腺左葉下極に結節を認めていたが、前医細胞診では良性であり、その後は主にバセドウ病の内服フォローとなっていた。2015年5月に上記主訴のため精査したところ甲状腺左葉腫瘍の縦隔内伸展を認めた。前医で手術が提案されたが、胸骨縦

切開の既往があり、胸部外科・心血管外科との連携がとれる総合病院での治療が望ましいとの判断で当院紹介受診となった。

現症：身長140cm、体重43kg、血圧151/76mmHg、脈拍64/分、体温36.7℃、頸部には明らかな異常なし。胸部には胸骨縦切開の手術痕あり。

血液生化学検査：WBC：4500/μl、Hb：11.6g/dl、Plt：21.7×10⁴/μl、AST：16U/l、ALT：13U/l、T-Bil：0.6mg/dl、高感度TSH：1.760μIU/ml、遊離T3：3.59pg/dl、遊離T4：0.88ng/dl、サイログロブリン：202.6ng/ml、抗サイログロブリン抗体：11.9IU/ml、TSH-R抗体第3世代：3.7IU/L

胸部レントゲン：心胸郭比62.3%と心拡大。気管の右方偏位あり。胸骨にはワイヤー4本(図1)。

造影CT検査：甲状腺左葉中部から大動脈弓にかけて縦隔内に伸展する内部不均一な腫瘤を認め、最大径は頭尾側方向で102mm。腫瘍は食道、左総頸動脈、左鎖骨下動脈、腕頭動脈、大動脈弓と接しており、気管・食道の右方への圧排を認めるが、明らかな周囲臓器への浸潤は認めず。周囲のリンパ節腫脹なし。(図2 a-c)

以上よりバセドウ病を合併した縦隔内甲状腺腫と診断

中山博貴, 横浜市金沢区福浦3-9 (〒236-0004) 横浜市立大学医学部 外科治療学
(原稿受付 2016年11月10日/改訂原稿受付 2016年11月30日/受理 2016年12月2日)

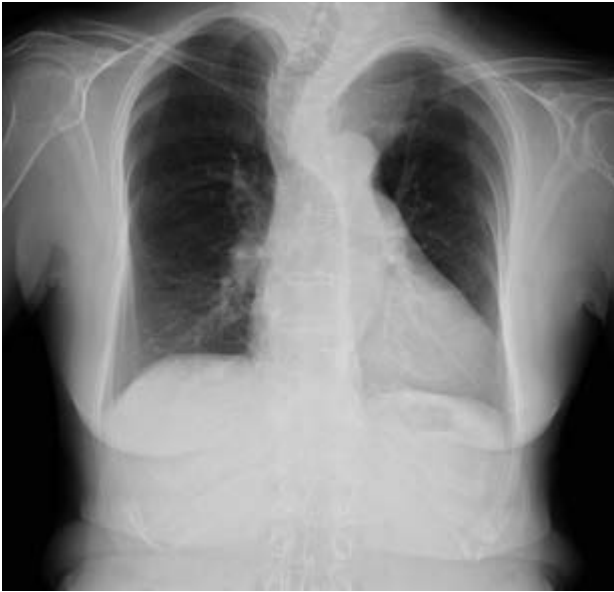

図1 胸部レントゲン：CTR 62.3%。気管の右方偏位を認めるが明らかな気管狭窄は認めず。胸骨にワイヤー4本。

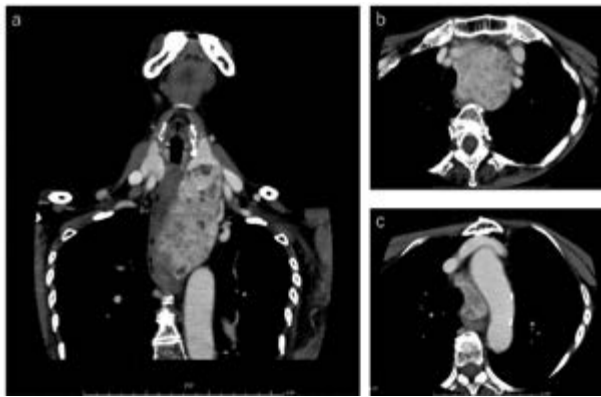


図2 造影CT (a: 前額断, b: 軸位断 胸郭入口部のレベル, c: 軸位断 大動脈弓のレベル)：甲状腺左葉中部から大動脈弓にまで達する縦隔内に伸展する内部不均一な腫瘤影。頭尾側方向に最大径102mm。気管・食道の右方への圧排あり。腫瘍は食道, 左総頸動脈, 左鎖骨下動脈, 腕頭動脈, 大動脈弓と接しているが, 明らかな浸潤を認めず。周囲リンパ節腫脹も認めず。

し, 甲状腺全摘術を施行した。

手術所見：8 cmの襟状切開をおき, 胸骨舌骨筋は横断して広い視野を得た。左葉下極から縦隔内に伸展する腫瘤を認めた。まず右葉を周囲から切離した後, 左葉上極を処理, 左中甲状腺静脈を結紮切離, 次いで左下甲状腺動脈を結紮切離した。示指を挿入して縦隔内甲状腺腫を周囲から鈍的に剥離して脱転を試みたところ, 比較的容易に創外に脱転することができ (図3 a), 胸骨縦切開は必要としなかった。両側反回神経は温存。切除甲状腺に

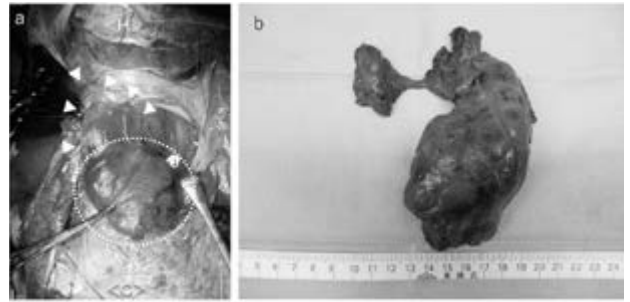


図3 術中所見 (a)：縦隔内甲状腺腫を創外に脱転した状態。<H>：頭側, <C>：尾側, 矢頭：甲状腺左葉, 破線円：縦隔内甲状腺腫。摘出標本 (b)：右葉30×47×15mm, 左葉60×130×40mm (縦隔内甲状腺腫は50×99×40mm)。

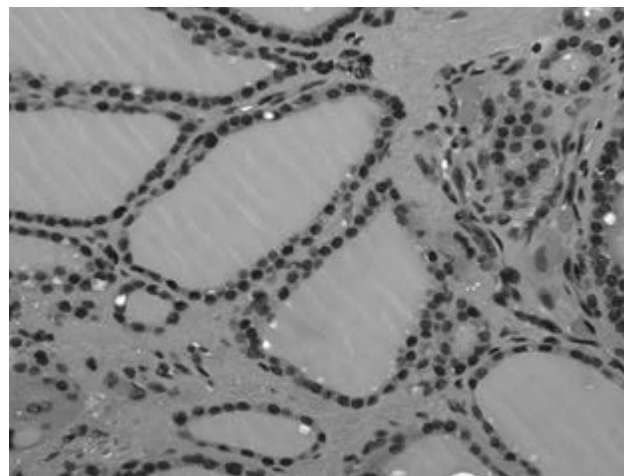


図4 病理組織所見：大小の濾胞の結節状増生がみられるが悪性所見はなく, 腺腫様甲状腺腫およびバセドウ病に伴う変化として矛盾せず。

H.E.染色 ×200

は右上副甲状腺の付着を認めたため, これを胸鎖乳突筋内に自家移植とした。右下・左上・左下の副甲状腺は切除甲状腺に付着しておらず, 温存できたと考えた。切除した甲状腺は右葉30×47×15mm, 左葉60×130×37mmであった (図3 b)。

病理組織学的検査所見：大小の濾胞の結節状増生が見られるが, 悪性所見はなく, 腺腫様甲状腺腫およびバセドウ病に伴う変化として矛盾しない所見であった (図4)。

術後経過は良好で, 術後第2病日にはドレーン抜去となり, 術後第7病日には退院となったが, 術直後 intact PTH 6 pg/mlと副甲状腺機能低下を認めていた。術後7ヶ月を経過した時点でも副甲状腺機能低下が持続しており, 乳酸カルシウムおよびアルファカルシドール内服を継続している。

考 察

縦隔内甲状腺腫は甲状腺切除症例の5.1–15.7%に認められるとの報告がある^{1–7)}。縦隔内甲状腺腫の定義は様々に報告されており、腺腫の50%以上が胸郭内に伸展しているもの^{8, 9)}、腺腫の一部でも胸郭内に入っているもの^{1–3)}、胸骨切痕から3 cm下方までの伸展あるいは第4胸椎より下方の伸展を認めるもの^{10, 11)}などがある。縦隔内甲状腺腫の割合が様々に報告されているのは、これら定義の違いにもよると考えられる。縦隔内甲状腺腫は女性が男性の1.6倍にみられ、診断時平均年齢は50代と報告されている^{2, 3)}。局在は前縦隔が85–90%とほとんどを占めており、残りの10–15%に後縦隔までの伸展を認めると報告されている^{2, 5)}。左右差はないという報告^{1, 5)}と左側に多い(左60%, 右28.6%, 両側8.6%, 異所性2.8%)との報告²⁾がある。甲状腺切除の際に胸骨切開が必要になる確率は0.6–9.5%と報告されている^{1–3, 7)}が、内分泌外科専門医が手術した際にはおよそ2%程度¹²⁾とされており、その予測因子はCTで腺腫が気管分岐部まで伸展しているもの、後縦隔への伸展を認めるもの、ダンベル型、再手術症例、異所性甲状腺などがあげられる^{1, 2)}。

2006年1月から2015年12月までの10年間に当院で初回甲状腺手術を施行された366例中、縦隔内甲状腺腫(腺腫の50%以上が胸郭内に伸展したものと定義)は本症例も含めて14例、3.8%に見られた。そのうち9例で大動脈弓までの伸展、3例で最深部が気管分岐部に達している症例を認めたが後縦隔への伸展は認めず、当院の縦隔内甲状腺腫14例全てで頸部からの操作のみで切除可能で有り、胸骨縦切開を要した症例は認めなかった。本症例では大動脈弓までの伸展を認めていたが、胸郭入口部よりも縦隔内の腫瘍径が小さく、甲状腺左葉と連続していたため、左葉を牽引することにより脱転することが可能であった。胸骨縦切開の既往を認めたが、それによる明らかな癒着などは認めなかった。

縦隔内甲状腺腫はその局在から、術前に良悪性の診断をつけることが困難であるが、癌の合併する確率は10%前後とされており、通常の(頸部操作で切除可能な)腺腫様甲状腺腫と有意差はないと報告されている¹⁾。当院の14例中では2例、14.3%に乳頭癌を認めていた。本症例では約6年前の細胞診で良性であり、画像上も周囲浸潤所見や周囲リンパ節腫大所見がないことから乳頭癌は否定的であった。また濾胞性腫瘍だとすれば腫瘍切除のみ診断が可能となるため、再度の細胞診を施行することなく診断的切除の方針とした。術後病理組織学的に悪性所見は認められなかった。

縦隔内甲状腺腫の術後合併症については、縦隔内に手術操作が加わることでの特徴的な合併症と思われる肺炎、

無気肺、気胸、胸水、無名静脈損傷などの報告¹³⁾もあるが、最も多い合併症は一過性低カルシウム血症であり、2–28.9%と報告されている。一方、永続的な低カルシウム血症となるのは0–8.1%とされている^{1–4, 13)}。一過性の反回神経麻痺は4.7–13.8%、永続性反回神経麻痺は0–4.7%と報告されているが^{1–3, 13)}、解剖学的な反回神経の走行から、永続性反回神経麻痺は左に比べて右に多いとの報告があり、盲目的な指の挿入が神経麻痺につながる可能性についても言及されている¹⁾。当院での一過性低カルシウム血症、永続性低カルシウム血症はそれぞれ1例ずつでどちらも7.1%であり、本症例は永続性低カルシウム血症を認めている。また一過性反回神経麻痺、永続性反回神経麻痺もそれぞれ1例ずつの7.1%に認めていたが、本症例では反回神経麻痺はみられなかった。手術中に3腺温存、1腺自家移植したにもかかわらず副甲状腺機能低下症が遷延してしまっている理由としては、温存した副甲状腺への血流障害が考えられる。左下甲状腺動脈は左葉から連続する縦隔内甲状腺腫を脱転する前に同定された。左反回神経を同定する前だったため、神経の損傷を避けるために甲状腺から離れた部位で結紮切離したが、それにより左上および左下副甲状腺の血流障害が生じた可能性がある。そのため、副甲状腺自体を温存できても副甲状腺機能低下が生じてしまった可能性は否定できない。

結 語

頸部操作のみで切除し得た巨大縦隔内甲状腺腫を経験した。大動脈弓まで達する甲状腺腫であり、胸骨縦切開の既往もあったが、明らかな癒着はなく、頸部操作で縦隔内甲状腺腫の脱転が可能であった。

文 献

- 1) Lin YS, Wu HY, Lee CW, et al: Surgical management of substernal goitres at a tertiary referral centre: A retrospective cohort study of 2,104 patients. *Int J Surg*, **27**: 46–52, 2016.
- 2) Coskun A, Yildirim M, Erkan N: Substernal goiter: when is a sternotomy required? *Int Surg*, **99**: 419–425, 2014.
- 3) Mercante G, Gabrielli E, Pedroni C, et al: CT cross-sectional imaging classification system for substernal goiter based on risk factors for an extracervical surgical approach. *Head Neck*, **33**: 792–799, 2011.
- 4) Benbakh M, Abou-Elfadl M, Rouadi S, et al: Substernal goiter: Experience with 50 cases. *Eur Ann Otorhinolaryngol Head Neck Dis*, **133**: 19–22, 2016.
- 5) Hajhosseini B, Montazeri V, Hajhosseini L, et al:

- Mediastinal goiter: a comprehensive study of 60 consecutive cases with special emphasis on identifying predictors of malignancy and sternotomy. *Am J Surg*, **203**: 442 – 447, 2012.
- 6) Testini M, Gurrado A, Avenia N, et al: Does mediastinal extension of the goiter increase morbidity of total thyroidectomy? A multicenter study of 19,662 patients. *Ann Surg Oncol*, **18**: 2251 – 2259, 2011.
- 7) Raffaelli M, De Crea C, Ronti S, et al: Substernal goiters: incidence, surgical approach, and complications in a tertiary care referral center. *Head Neck*, **33**: 1420 – 1425, 2011.
- 8) deSouza FM, Smith PE: Retrosternal goiter. *J Otolaryngol*, **12**: 393 – 396, 1983.
- 9) Rios A, Rodriguez JM, Balsalobre MD, et al: The value of various definitions of intrathoracic goiter for predicting intra-operative and postoperative complications. *Surgery*, **147**: 233 – 238, 2010.
- 10) Cannon CR, Lee R, Didlake R: Management of the substernal goiter: a team approach. *J Miss State Med Assoc*, **51**: 179 – 182, 2010.
- 11) Flati G, De Giacomo T, Porowska B, et al: Surgical management of substernal goitres. When is sternotomy inevitable? *Clin Ter*, **156**: 191 – 195, 2005.
- 12) White ML, Doherty GM, Gauger PG: Evidence-based surgical management of substernal goiter. *World J Surg*, **32**: 1285 – 1300, 2008.
- 13) Rolighed L, Ronning H, Christiansen P: Sternotomy for substernal goiter: retrospective study of 52 operations. *Langenbecks Arch Surg*, **400**: 301 – 306, 2015.

Abstract

A CASE OF LARGE SUBSTERNAL GOITER THAT WAS SUCCESSFULLY RESECTED VIA A CERVICAL APPROACH

HirotaKa NAKAYAMA, Tetsuya ISAKA, Yoshihiro ISHIKAWA,
Yasushi RINO, Munetaka MASUDA
Department of Surgery, Yokohama City University

A 69-year-old woman who had been taking thiamazole for Basedow's disease presented with a large substernal goiter. Computed tomography showed that the goiter extended from the left lobe of the thyroid to the aortic arch. The trachea and esophagus had shifted to the right, but no obvious invasion into these structures was evident. A fine-needle aspiration biopsy cytology sample from the substernal goiter revealed a benign tumor. We planned to perform total thyroidectomy and started the operation by preparing for sternotomy. However, the substernal goiter showed no adhesion to the surrounding tissue and we were able to resect the tumor via a cervical approach, so sternotomy was not required. The postoperative course was good, and the patient was discharged on postoperative day 7. We describe a case of large substernal goiter that was successfully resected via a cervical approach, together with a review of the relevant literature.