

症例報告

側頭葉てんかんの症状で発症した 胚芽異形成性神経上皮腫瘍の1小児例

吉田 英里佳¹⁾, 秋山 佳那子¹⁾, 小形 亜也子¹⁾, 志水利 之¹⁾,
中澤 枝里子¹⁾, 中山 彰¹⁾, 土田 哲也¹⁾, 中野 晃太郎¹⁾,
岩澤 堅太郎¹⁾, 永嶋 早織¹⁾, 山口 和子¹⁾, 齋藤 千穂¹⁾,
鈴木 徹臣¹⁾, 田中文子¹⁾, 岩下 広道^{2, 3)}, 田中 水緒³⁾

¹⁾ 恩賜財団済生会横浜市南部病院 小児科

²⁾ 横浜市立大学附属市民総合医療センター 病理診断科

³⁾ 神奈川県立こども医療センター 病理診断科

要 旨: 胚芽異形成性神経上皮腫瘍 (dysembryoplastic neuroepithelial tumor : DNT) は, 難治性てんかんの原因となる, 小児と若年成人に多い良性の脳腫瘍である。今回, 側頭葉てんかんの症状で発症し, 頭部画像検査を行うことで早期に発見することができた1小児例を経験したので報告する。症例は6歳男児, 言葉が出にくい, 歩行自動症などの側頭葉てんかんの症状で受診した。頭部MRI検査で左側頭葉, 小脳虫部に腫瘍を認め, 開頭腫瘍生検を行い, DNTの診断となった。小児科診療を行っている中で, てんかんの症例に遭遇する機会は少なくない。典型的なてんかん発作と考えられる症状であっても, 脳波検査のみならず, 器質的疾患の有無を確認する画像検査が重要である。

Key words: 胚芽異形成性神経上皮腫瘍 (dysembryoplastic neuroepithelial tumor), 脳腫瘍 (brain tumor), てんかん (epilepsy), てんかん外科 (epilepsy surgery)

はじめに

胚芽異形成性神経上皮腫瘍 (dysembryoplastic neuroepithelial tumor : DNT) は, 1988年にDaumas-Duportらによって提唱された胎生期の発生異常を母地とする良性の脳腫瘍¹⁾で, WHO分類grade Iに分類される。小児と若年成人の脳皮質に多くみられ, 難治性てんかんの経過の中で判明することが多い^{1, 2, 3)}。内科的治療でコントロールの難しい症例には, 手術により良好な発作予後が期待できるとされている^{1, 2)}。

今回, 言葉が出にくいという主訴で来院し, 左側頭葉皮質と小脳虫部に発生したDNTの症例を経験したので若干の文献的考察を加えて報告する。

症 例

患者: 6歳, 男児

主訴: 言葉が出にくい

周産期歴: 在胎38週4日, 2608g 頭位経膈分娩にて出生

既往歴: 2歳時, 熱性痙攣

家族歴: 母が2年前にくも膜下出血。痙攣, てんかんの家族歴なし

内服: なし

アレルギー: なし

現病歴:

X月7日学校で突然表情が硬くなり, 右口角が10秒程痙攣した。その後ふらふらと歩き出し, 学校教諭が呼びかけるとハッとして元の位置に戻り, その後はいつも通りになった。

表1 入院時血液検査所見

WBC	6900 / μ L	Glu	96 mg/dL	乳酸	11.6 mg/dL
RBC	446×10^4 / μ L	Na	141 mEq/L	ビリビン酸	0.85 mg/dL
Hb	12.9 g/dL	K	4.1 mEq/L		
Plt	27.0×10^4 / μ L	Cl	108 mEq/L		
		Ca	9.8 mg/dL		
PT	11.6秒	IP	4.8 mg/dL		
APTT	36秒	CK	157 IU/L		
FDP	1.2 μ g/mL	CRP	0.02 mg/dL		
D-dimer	<0.5 μ g/mL	アンモニア	50 μ g/dL		

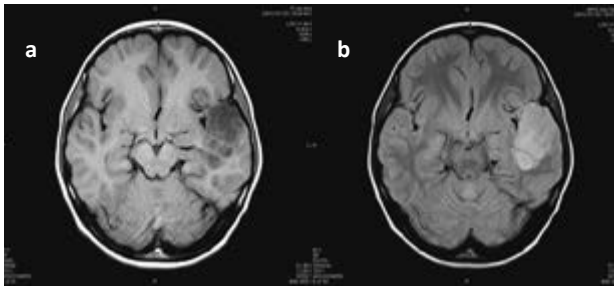


図1 頭部単純MRI

左側頭葉皮質から深部白質にかけて境界明瞭な腫瘍を認め、T1強調画像で低信号 (a), T2強調画像で高信号 (b) を示している。

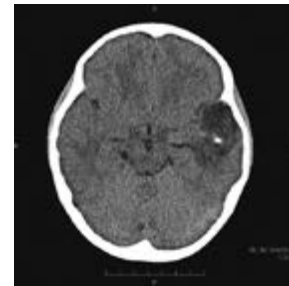

図3 頭部単純CT

左側頭葉に境界明瞭な低吸収域を認め、内部に一部石灰化を認める。

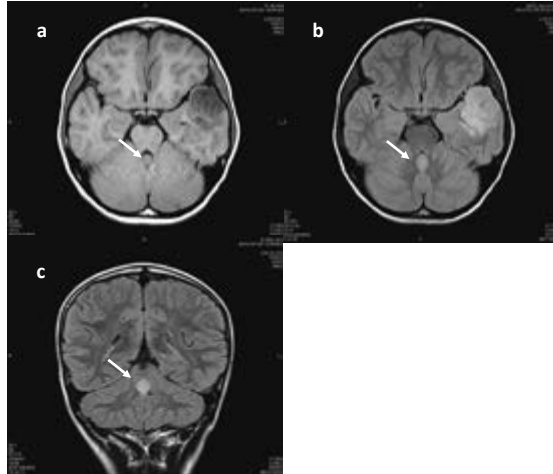


図2 頭部単純MRI

小脳虫部に腫瘍を認め、T1強調画像 (a) で低信号、T2強調画像 (b), T2 FLAIR 画像 (c) で淡い高信号を示している。

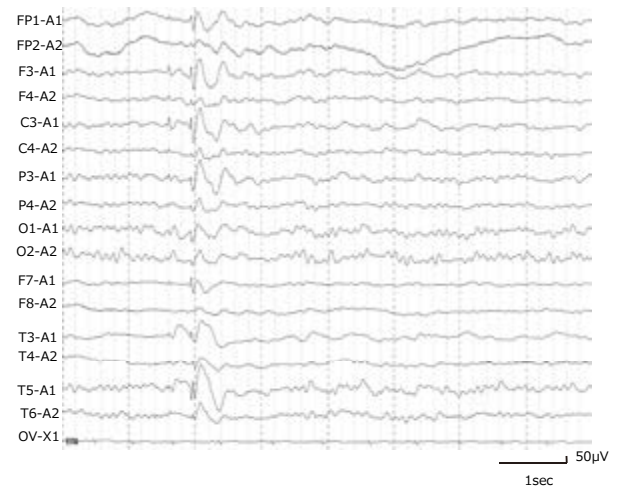


図4 発作間欠期脳波検査

安静時・睡眠時に左頭頂部、側頭部に棘徐波複合が散発している。

X月17日家族と外出中に右顔面が10秒程痙攣し、うまく言葉が出なくなった。10分程でいつも通りに戻った。

X月21日近医より当院紹介受診。側頭葉てんかんなどが疑われ、脳波検査・頭部MRI検査を予約され帰宅。

X月23日うまく言葉が出ないことが断続的に続くため当院救急外来を受診。診察時は特に神経学的異常所見は認めなかったが、言葉が出にくいというエピソードが続

いていたため精査目的に同日当科入院となった。

入院時現症: 体温36.4℃, 脈拍84回/分, 血圧92/54mmHg, 呼吸数20回/分, SpO₂98% (室内気)。活気あり意識清明で、医師との会話は遅滞なく可能。胸腹部の身体所見に異常を認めず、皮疹はなく、明らかな筋力低下なく歩行も可能であった。

血液検査所見 (表1): 白血球数6900/ μ L, CRP0.02mg/

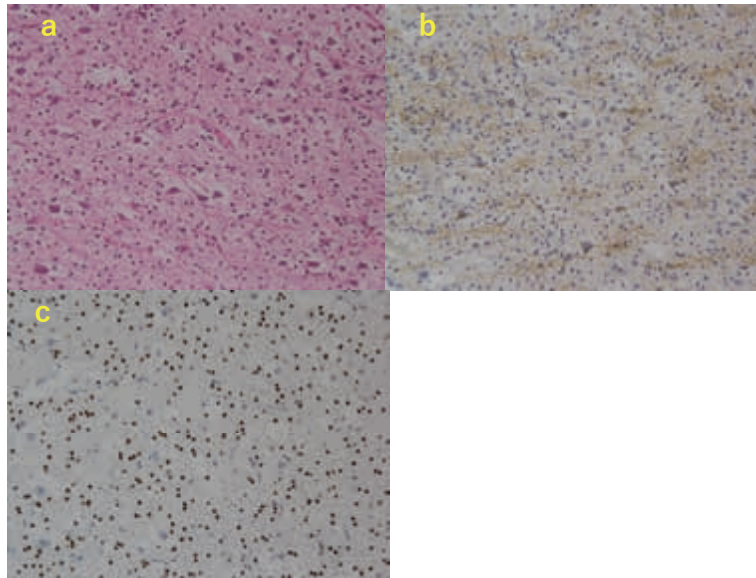


図 5

- 乏突起膠細胞様細胞の増生とその間に浮遊する異型性の少ない神経細胞の混在（floating neuron）を認め、いわゆる specific glioneuronal element を呈している（HE 20×）。
- 神経細胞は α -internexin（神経系マーカー）に陽性である（20×）。
- 乏突起膠細胞様細胞は Olig-2 に陽性である（20×）。




図 6

IDH1 変異解析：組織より DNA を抽出し、codon100, codon132をダイレクトシーケンス法で解析。いずれも wild type であった。
IDH2 変異解析：組織より DNA を抽出し、codon172をダイレクトシーケンス法で解析。wild type であった。

dL と炎症反応の上昇は認めず、血糖96mg/dL と低血糖を認めなかった。Na 141mEq/L, K 4.1mEq/L, Ca 9.8mg/dL で痙攣の原因となる電解質異常は認めなかった。

画像検査

頭部単純 MRI 検査：左側頭葉皮質～深部白質にかけて46×42×30mm 大の境界明瞭な腫瘤を認めた。T1 強調像では低信号を示し、内部に正常脳実質が介在、大きさの割

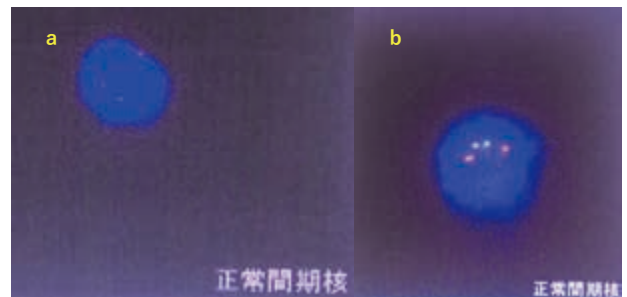


図 7

- 77細胞中、1p36の欠失は0.0%だった。
- 71細胞中、19q13の欠失は0.0%だった。

に腫瘤周囲の浮腫は乏しかった。T2 強調像では主に高信号を示し、腫瘤内部に隔壁様の低信号域を認めた（図1）。小脳虫部にも13×11×11mm 大のT1 強調像では低信号で、T2 強調像で淡い高信号を示す領域を認めた（図2）。

頭部単純CT検査：左側頭葉に境界明瞭な低吸収域を認め、内部に一部石灰化を認めた（図3）。

その後の経過：頭部画像検査で左側頭葉、小脳虫部に脳腫瘍を認め、右顔面の痙攣や言葉が出にくいという症状の原因として合致した。小児脳神経外科医による更なる精査加療が必要と判断され、入院翌日に近隣のこども病院脳神経外科へ転院とした。転院日の脳波検査（図4）で棘徐波複合が左頭頂部、側頭部に安静時・睡眠時に散発しており、症候性局在関連てんかと診断し、転院後

2日目よりレベチラセタム内服を開始, 3日目に側頭葉の腫瘍に対し, 開頭腫瘍生検術施行となった。

病理組織学的所見: 側頭葉大脳皮質部の腫瘍。

乏突起膠細胞様細胞 (oligodendroglia-like cells, OLC) の増生とその間に浮遊する異型性の少ない神経細胞の混在 (floating neuron) を認めた (図5a)。これらがいわゆる specific glioneuronal element を呈していた。大脳白質中には局所的に oligodendroglioma に似た, 細胞に富んだ OLC 結節を認め, 中には石灰化領域を認めた。

免疫組織学的所見: 神経細胞は, α -internexin (図5b), synaptophysin, neurofilament, S-100が陽性, Olig-2, GFAP は陰性であった。OLCs は Olig-2 (図5c), S-100が陽性, α -internexin, synaptophysin, neurofilament が陰性であった。MIB-1 は1%以下の標識率であった。

生検後経過: 病理組織学的所見, 免疫組織学的所見, 遺伝子解析でイソクエン酸デヒドロゲナーゼ (isocitrate dehydrogenase 1: IDH1) 変異 (図6) と1p/19q欠失が陰性であった (図7) ことから, 胚芽異形成性神経上皮腫瘍 (dysembryoplastic neuroepithelial tumor: DNT) と診断した。小脳虫部の病変は生検をしていないが, 頭部MRI所見も側頭葉病変と同様の信号であり, 同じくDNTと考え, 増大傾向がないか経過を観察している。現在, 生検から半年ほど経過しているが, 側頭葉, 小脳虫部どちらの腫瘍も増大は認めておらず, レベチラセタム内服継続で, 軽度の発作はあるものの, ADLには支障ない程度となっている。

考 察

DNTは, 20歳以下の小児や若年成人に好発し, 難治性てんかんを主症状とする良性の脳腫瘍である^{1,2,3)}。約90%の症例で20歳以前に初回の痙攣を認める^{3,4,5)}。神経上皮腫瘍のうち20歳以下では1.2%を, 20歳より上の年齢では0.2%を占める^{5,6)}。男女差は, 男性が56.7%と女性よりも若干発症頻度が高い⁵⁾。DNTは側頭葉に発生することが最も多く^{5,7)}, ついで前頭葉に多い^{5,7)}。他にも尾状核^{5,8)}, 側脳室^{5,9)}, 透明中隔^{5,10,11)}, 小脳^{1,5,12,13)}, 脳幹^{5,14)}などに報告がある。単一病変が多いが, multifocalな症例の報告^{5,15)}もあり, その場合, 第三脳室, 基底核, 橋にも腫瘍がみられることが多い。今回の症例は, 側頭葉と小脳の2か所に病変を認めた。

臨床症状は腫瘍の局在により異なるが, 側頭葉に発生した場合は, 自動症や記憶障害など側頭葉てんかんの症状で発症することが多い。DNTは, てんかんとして内科的治療を行われている中で, 難治のために精査目的で頭部画像検索を行われて初めて発見されることも多々ある。今回の症例は, 勝手に歩き続けてしまう歩行自動症が見られ, 頭部画像検索を行い, 腫瘍を発見した。

DNTの画像所見は以下の通りである。CTでは, 一般的に境界明瞭な著明な低吸収域を呈し, 一部石灰化を伴うこともある^{3,5)}。今回の症例でも境界明瞭な著明な低吸収域を呈し, 一部石灰化を伴っていた。MRIでは, 大脳皮質に限局, あるいは皮質から皮質下に局在する境界明瞭な腫瘍として認められ, T1強調画像では著明な低信号, T2強調画像では著明な高信号を示し, 単発性または多発性囊胞の所見を呈することがある^{3,5)}。ガドリニウムによる造影効果は多様だが, いずれも周囲の浮腫を伴うことは少ない^{3,5)}。

臨床的には, (1)20歳以下に発症した難治てんかん, (2)神経学的に正常ないし固定した脱落症状, (3)MRIで腫瘍が皮質に主座を置く, という特徴を有し, これらの3つの基準を満たす症例はDNTの診断が可能とする報告がある²⁾。しかし一方で, DNTとgangliomasやlow-grade gliomasはMRI上鑑別が難しく, 画像だけでなく病理学的診断を必要とする文献も多い^{16,17,18,19)}。今回の症例の頭部MRI所見も前述のようにT1強調画像で著明な低信号, T2強調画像で著明な高信号を示し, 腫瘍周囲の浮腫は乏しかった。画像のみの所見では, 当初側頭葉原発のastrocytomaが小脳虫部に転移した可能性も考えられていた。病理組織学的にspecific glioneuronal elementを呈していたこと, IDH1変異と1p/19q欠失が陰性であったことから確定診断に至った症例であった。

DNTは難治性てんかんの原因となるが, 手術にて良好な発作予後が得られるとされている^{1,2)}。腫瘍のてんかん手術において, 成人では17.8%, 小児では23.4%をDNTが占める^{5,20)}。DNTそのものの病変部だけを切除しても発作が完全に抑制されないことがあり, その周囲を含めた広範囲な切除が発作を完全に消失させるために重要であるとされている^{21,22,23)}。DNTの頭蓋内脳波記録についての報告は少ないが, 福多らによって報告された4症例ではMRI上で認められる病変部には発作波はみられず, その周囲に発作間欠期棘波を認め, 脳波上の発作起始部が確認されている²¹⁾。今回の症例でも, 脳波所見で腫瘍の局在する左側頭葉ではなくむしろ左頭頂部優位に棘徐波複合を認めた。今後薬剤によるてんかんコントロールが難しくなった際にてんかん手術を行う場合は切除範囲に注意する必要があると考える。

小児科診療を行っている中で, てんかんの症例に遭遇する機会は少なくない。その中に今回の症例のように脳腫瘍を伴っている症例が含まれており, 画像検査を行うことの重要性が示唆された。またDNTは良性の脳腫瘍であり, 手術にて良好な発作予後が得られ, 部分切除となっても再増大しないことから, 放射線や化学療法は禁忌とされている^{1,2)}。DNTと他のgliomasを鑑別することは極めて重要であり, 画像検査, 病理検査から早期に確定診断をつける努力が必要である。

結 語

今回、側頭葉てんかんの症状で受診し、画像検査を行ったことで早期に発見された胚芽異形成性神経上皮腫瘍 (dysembryoplastic neuroepithelial tumor : DNT) の 1 例を経験した。典型的なてんかん発作と考えられる症状であっても、脳波検査のみならず、器質的疾患の有無を確認する画像検査の重要性を改めて認識した。

文 献

- 1) Daumas-Duport C, Schelthauer BW, Chodkiewicz JP, Laws, Jr. ER, Vedrenne C: Dysembryoplastic neuroepithelial tumor: a surgically curable tumor of young patients with intractable partial seizures, report of thirty-nine cases. *Neurosurgery*, **23**: 545–556, 1988.
- 2) 浅野英司, 鈴木博義, 社本 博, 大槻泰介, 吉本高志: Dysembryoplastic neuroepithelial tumor (DNT) の病理像: 難治性てんかん手術 5 例における検討. *脳神経外科*, **27**: 541–547, 1999.
- 3) Yeon-Lim suh: Dysembryoplastic neuroepithelial tumors. *Journal of pathology and translational medicine*, **49** (6) : 438–449, 2015 Nov.
- 4) Ortega-Aznar A, Romero-Vidal FJ, de la Torre J, Castellvi J, Nogues P: Neonatal tumors of the CNS : a report of 9 cases and a review. *Clin neuropathol*, **20** (5) : 181–189, 2001.
- 5) W. K. Cavenee, H. Ohgaki, Otmar D. Wiestler, et al: WHO classification of tumours of the central nervous system. David N. Louis (Ed) , World Health Organization, 132–135, 2016.
- 6) Rosenberg S, Vieira GS: Dysembryoplastic neuroepithelial tumor. An epidemiological study from a single institution. *Arq neuropsiquiatr*, **56** (2) : 232–236, 1998.
- 7) Campos AR, Clusmann H, von Lehe M, Niehusmann P, Becker AJ, Schramm J, et al: Simple and complex dysembryoplastic neuroepithelial tumor (DNT) variants : clinical profile, MRI, and histopathology. *Neuroradiology*, **51** (7) : 433–443, 2009.
- 8) Cervera-Pierot P, Varlet P, Chodkiewicz JP, Daumas-Duport C: Dysembryoplastic neuroepithelial tumors located in the caudate nucleus area : report of four cases. *Neurosurgery*, **40** (5) : 1065–1069, discussion 1069–1070, 1997.
- 9) Ongürü O, Deveci S, Sirin S, Timurkaynak E, Günhan O: Dysembryoplastic neuroepithelial tumor in the left lateral ventricle. *Minim invasive neurosurgery*, **46** (5) : 306–309, 2003.
- 10) Baisden BL, Brat DJ, Melhem ER, Rosenblum MK, King AP, Burger PC: Dysembryoplastic neuroepithelial tumor-like neoplasm of the septum pellucidum: a lesion often misdiagnosed as glioma: report of 10 cases. *The American journal of surgical pathology*, **25** (4) : 494–499, 2001.
- 11) Harter DH, Omeis I, Forman S, Braun A: Endoscopic resection of an intraventricular dysembryoplastic neuroepithelial tumor of the septum pellucidum. *Periatric neurosurgery*, **42** (2) : 105–107, 2006.
- 12) Kuchelmeister K, Demirel T, Schlörer E, Bergmann M, Gullotta F: dysembryoplastic neuroepithelial tumor of the cerebellum. *Acta Neuropathologica*, **89** (4) : 385–390, 1995.
- 13) Yasha TC, Mohanty A, Radhesh S, Santosh V, Das S, Shankar SK: Infratentorial dysembryoplastic neuroepithelial tumor (DNT) associated with Arnold-Chiari malformation. *Clinical Neuropathology*, **17** (6) : 305–310, 1998.
- 14) Fujimoto K, Ohnishi H, Tsujimoto M, Hoshida T, Nakazato Y: Dysembryoplastic neuroepithelial tumor of the cerebellum and brainstem. Case report. *Journal of neurology*, **93** (3) : 487–489, 2000.
- 15) Andrew I. Yang, Ayaz M. Khawaja, Leo Ballester-Fuentes, et al: Multifocal dysembryoplastic neuroepithelial tumors associated with refractory epilepsy. *Epileptic Disord*, **16** (3) : 328–332, 2014.
- 16) Hirsch JF: Epilepsy and brain tumors in children. *Journal neuroradiology*, **16**: 292–300, 1989.
- 17) Koeller KK, Dillon WP: Dysembryoplastic neuroepithelial tumors: MR appearance. *American journal of neuroradiology*, **13**: 1319–1325, 1992.
- 18) Kuroiwa T, Bergey GK, Rothman MI, et al: Radiologic appearance of the dysembryoplastic neuroepithelial tumor. *Radiology*, **197**: 233–238, 1995.
- 19) 山口成仁, 大西寛明, 立花 修, 長谷川光宏, 江守巧: 6 年間の経過観察中に腫瘍径の増大した Dysembryoplastic Neuroepithelial Tumor の 1 例. *脳神経外科*, **26** (12) : 1097–1101, 1998.
- 20) Blumcke I, Aronica E, Urbach H, Alexopoulos A, Gonzalez-Martinez JA: A neuropathology-based approach to epilepsy surgery in brain tumors and proposal for a new terminology use for long-term epilepsy-associated brain tumors. *Acta Neuropathologica*, **128** (1) : 39–54, 2014.
- 21) 福多真史, 亀山茂樹, 富川 勝, 他: Cortical Dysplasia と DNT に対するてんかん外科戦略の相違について.

- 脳神経外科, **28** (2) : 135–144, 2000.
- 22) Kirkpatrick PJ, Honavar M, Janota I, Polkey CE: Control of temporal lobe epilepsy following *en bloc* resection of low-grade tumors. *Journal Neurosurgery*, **78**: 19 – 25, 1993.
- 23) Raymond AA, Fish DR, Sisodiya SM, Alsanjari N, Stevens JM, Shorvon SD: Abnormalities of gyration, heterotopias, tuberous sclerosis, focal cortical dysplasia, microdysgenesis, dysembryoplastic neuroepithelial tumor and dysgenesis of the archicortex in epilepsy: clinical EEG and neuroimaging features in 100 adult patients. *Brain*, **118**: 629–660, 1995.

Abstract

A CASE OF DYSEMBRYOPLASTIC NEUROEPITHELIAL TUMOR WITH SYMPTOMS OF TEMPORAL LOBE EPILEPSY

Erika YOSHIDA¹⁾, Kanako AKIYAMA¹⁾, Ayako OGATA¹⁾, Toshiyuki SHIMIZU¹⁾,
Eriko NAKAZAWA¹⁾, Sho NAKAYAMA¹⁾, Tetsuya TSUCHIDA¹⁾, Kotaro NAKANO¹⁾,
Kentarō IWASAWA¹⁾, Saori NAGASHIMA¹⁾, Kazuko YAMAGUCHI¹⁾, Chiho SAITOU¹⁾,
Tetsuomi SUZUKI¹⁾, Fumiko TANAKA¹⁾, Hiromichi IWASHITA^{2,3)}, Mio TANAKA³⁾

¹⁾ *Department of Pediatrics, Saiseikai Yokohamashi Nanbu Hospital*

²⁾ *Department of Pathology, Yokohama City University Medical Center*

³⁾ *Department of Pathology, Kanagawa Children's Medical Center*

Dysembryoplastic neuroepithelial tumor (DNT) is a benign brain tumor that occurs in children and young adults and is characterized by longstanding, intractable, complex seizures. We describe the case of a 6-year-old boy with a chief complaint of difficulty speaking and ambulatory automatism, resembling clinical characteristics of temporal lobe epilepsy. The brain tumor was detected early due to magnetic resonance imaging of the brain, indicating tumors in the left temporal lobe and vermis cerebellum. Biopsy of the brain led to a pathological diagnosis of DNT. Radiologic examination is important to rule out brain tumors, even in cases with seizures resembling typical idiopathic epilepsies. Although uncommon, DNT should be considered as a differential diagnosis of temporal lobe epilepsy.