症例報告

成人に発生したNuck管水腫の１例

森田順也[1)]，青山　徹[1)]，天野新也[1)]，前澤幸男[1)]，
澤崎　翔[1)]，沼田正勝[1)]，佐藤　勉[1)]，山田貴允[1)]，
林　勉[1)]，小澤幸弘[1,2)]，大島　貴[1)]，湯川寛夫[1)]，
利野　靖[1)]，益田宗孝[1)]

[1)] 横浜市立大学医学部 外科治療学
[2)] 三浦市立病院 外科

要　旨：症例は68歳，女性．2017年７月，右鼠径部腫瘤を主訴に当科受診した．現病歴は，2007年からの右鼠径部の膨隆を自覚していたが，経過観察していた．今回，2017年７月ごろから腫瘤の増大を認めたため受診となった．来院後の検査所見のComputed tomography（以下CT）で右鼠径部の嚢胞性病変を認めた．嚢胞は内部均一であり腹腔内との交通を認めないことからNuck管水腫の診断となった．本症例では腹腔内との連続を認めずヘルニアの合併も否定できないため前方アプローチによる手術を選択した．手術所見は外鼠径輪から突出する形で弾性軟な嚢胞性腫瘤を認め，嚢胞は腹腔内との連続性は認めなかった．子宮円索を高位結紮し切離して腫瘤を摘出，内ヘルニア門は１横指弱であり補強目的にmesh-plug法を施行した．病理組織学的所見でもNuck管水腫であり，子宮内膜症や癌の合併は認めなかった．Nuck管水腫はまれな疾患であり，その発生頻度は女児で0.1％と推定されている．またその多くは思春期までの小児期に診断されており成人での報告はさらに少ない．今回成人女性に発生したNuck管水腫は，きわめて珍しい症例であり，文献的考察と合わせて報告する．

Key words:　ヌック管水腫（Hydrocele of the canal of Nuck），ヌック管（The canal of Nuck），
前方アプローチ（Prepritoneal approach）

はじめに

Nuck管水腫は女性における腹膜鞘状突起（Nuck管）が出生後にも閉鎖せず遺残し，嚢胞形成し内部に液体貯留を伴った状態である．通常Nuck管水腫は多くは小児期に発症し，成人女性での発症は稀である．今回，成人に発症したNuck管水腫に対して根治手術を施行した１例を経験したので文献的考察と併せて報告する．

症　例

患者：68歳，女性
主訴：右鼠径部腫瘤
既往歴：50代　子宮脱，子宮筋腫に対して子宮全摘術
家族歴：特記事項なし
現病歴：2007年ごろから右鼠径部の腫瘤を自覚していたが，とくに治療は受けていなかった．2017年７月頃から右鼠径部腫瘤の増大傾向を認め，近医を受診した．診察の結果，右鼠径部に30mm大に腫瘤を触知し，超音波所見では30×15mm大の内部均一な低エコー像を認めた．右鼠径ヘルニアの疑いで７月中旬に精査加療目的に当院を受診した．
現症：身長 153cm，体重 45kg，右鼠径部に３cm大の腫瘤を触知した，疼痛なし，可動性は良好，臥位でも腫瘤は消失せず，還納はできなかった．
血検査所見：血算，生化学，凝固能に異常所見は認めなかった．
腹部造影CT：右鼠径部に境界明瞭，内部均一な30mm大

森田順也，横浜市金沢区福浦３-９（〒236-0004）横浜市立大学医学部　外科治療学
（原稿受付　2017年11月14日／改訂原稿受付　2018年１月11日／受理　2018年２月25日）

写真１

腹部 CT：右鼠径部に境界明瞭で内部均一な30mm 大の嚢胞性病変（a）と子宮円索（b）を認めた. 嚢胞性病変は腹腔内との連続性を認めなかった.

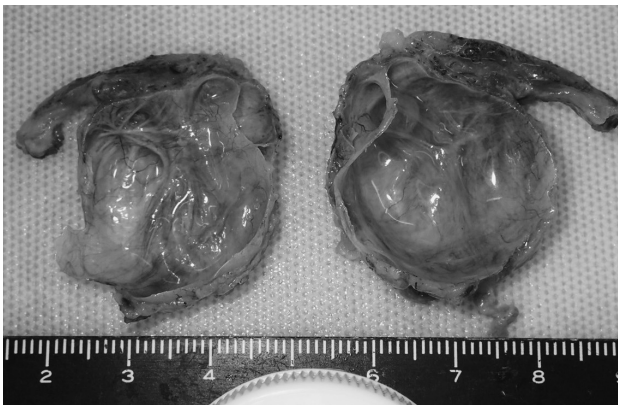

写真３

多房性の嚢胞性病変，最大の嚢胞は25mm 大であり，充実性成分は明らかではない.

の低濃度領域を認めた.（写真１）

臨床診断および治療方針：右Nuck管水腫と診断し，手術を施行した.

手術所見：全身麻酔下，仰臥位で手術を開始した．右鼠径部の皮膚割線に沿って切開．浅腹筋膜を切開したところで外鼠径輪から突出する形で弾性軟な嚢胞性腫瘤を認めた．鼠径管を開放すると腫瘤は子宮円索に限局的に癒着しており，腹腔内との連続性は認めなかった．子宮円索を高位結紮し切離して腫瘤を摘出した．内ヘルニア門は１横指弱であり補強目的にmesh-plug法を施行した.

摘出標本肉眼所見：30mm大，被膜に覆われた嚢胞性の腫瘤（写真２）

病理組織学的所見：Hydrocele of the canal of Nuck

子宮内膜症や悪性腫瘍の合併を示す所見を認めなかった.（写真３）

写真２

摘出検体は30mm 大の皮膜に覆われた嚢胞性腫瘤

術後経過：術後経過良好であり術後１日で退院となった．その後は外来で経過観察し，再発を認めない.

考　　察

腹膜鞘状突起は胎生期の女児において子宮円索とともに鼠径管内を通り大陰唇へと至る．この腹膜鞘状突起がNuck管であり，Nuck管は通常出生後１年以内に閉鎖するが，閉鎖されずに遺残し，嚢胞を形成して内部に液体貯留すると，Nuck管水腫とよばれる[1]．腹腔との交通がある交通性と，交通がない非交通性に分類され交通性は小児に多く，非交通性は成人発症に多いとされている[2]．Nuck管水腫は，女児ヘルニアとして手術を施行された症例231例中９例（3.9％）で発生し，その発生頻度は女児では0.1％と報告されている[3]．またその多くは思春期までの小児期に診断されており成人での報告はさらに少ない[4, 5]．成人症例では医学中央雑誌において1983年から2017年12月まで「Nuck管水腫」もしくは「ヌック管水腫」かつ「成人」をキーワードに検索した結果，本症例を含め52症例が原著として報告されているのみであり，成人女性に発症したNuck管水腫は特にまれな症例と考えられる.

臨床所見として鼠径部から外陰部にかけての腫瘤として発症するのが一般的で約60％の症例で疼痛を伴うことがある[6, 7]．Nuck管水腫の鑑別疾患として，鼠径ヘルニア，大腿ヘルニア，子宮円索静脈瘤，伏在静脈瘤，腸腰筋膿瘍，鼠径部リンパ節腫大（悪性リンパ腫，鼠径リンパ節炎など）などが挙げられる．S身体所見のみでの鑑別は困難であるが，超音波検査やCT，MRIなどの画像所見により診断が得られる．超音波所見では嚢胞壁が薄く，単房性もしくは多房性の血流のない無～低エコー域を認める．CTやMRIでは子宮円索の走行に一致する内部均一

な嚢胞性腫瘤を認める．さらにMRIではT1強調画像で低信号，T2強調画像で高信号な造影効果を示さない嚢胞として観察される[2, 8]．本症例では前医の超音波所見で嚢胞性病変を疑う所見があり，当院で施行したCTにおいて腹腔内との連続を認めないことからNuck管水腫と診断した．

治療に関しては外科的切除が第一選択であり，嚢胞を損傷することないように完全切除する．その上で症例ごとの年齢や体型，腹壁の強度，併存ヘルニアの有無を確認し，水腫の高位結紮のみ，内鼠径輪の縫合閉鎖，メッシュによる修復など最適な方法を選択する[6]．アプローチに関しては腹腔鏡では完全切除困難である可能性があるため前方アプロ―チが推奨されるとされている[3]．腹腔内に連続性がない水腫では治療法として症例によっては嚢胞内穿刺吸引の方法も治療法の一つとしてあげられる．しかしながら穿刺吸引後に再発し，その後切除を行った症例の報告もある．また，子宮内膜症や腺癌の合併例もあり，細胞の散布・移植の可能性があり安易に施行すべきではない[7-10]．今回の症例では腹腔内との連続性を認めない嚢胞性病変であり，またヘルニア合併の可能性が否定できないことから前方アプローチの方針とした．また術中所見から内鼠径輪にmesh挿入可能なスペースがあることから，ヘルニア再発予防目的にmesh-plug法を選択した．

上記のとおり，Nuck管水腫に子宮内膜症や腺癌の合併の報告があることから，手術中には嚢胞を損傷しないように摘出すること，術後摘出した嚢胞は病理組織診断を行うことが必要である[10]．今症例においては子宮内膜症も悪性腫瘍の合併も認めないため経過観察としているが，上記疾患の合併がある場合は他科との連携も含めた治療方針の検討を要する．

結　論

成人に発症したNuck管水腫に対して根治手術を施行した1例を経験した．

文　献

1）山野武寿，池田義博，仁科拓也，中山文夫，松本剛昌，飽浦良和：腹腔鏡下鼠径ヘルニア修復術（TEPP法）が有効であった成人Nuck管水腫の1例．日臨外会誌，**73**（8）: 2099－2103, 2012.

2）宮内竜臣，宮木　陽，井田在香，他：中年女性のNuck管水腫の1例．日外科系連会誌，**41**（2）: 267－271, 2016.

3）窪田公一，田中知博，纐纈真一郎：成人のNuck管水腫内に発生した子宮内膜症の1例．日臨外会誌，**74**（4）: 1092－1095, 2013.

4）坂本一喜，山口智之，片岡直己，冨田雅史，新保雅也，牧本伸一郎：腹腔鏡が診断と切除に有用であった成人Nuck管水腫の1例．日臨外会誌，**72**（10）: 2654－2658, 2011.

5）Kim KS, Choi JH, Kim HM, et al: Hydrocele of the Canal of Nuck in a Female Adult. Arch Plast Surg, **43**（5）: 476－478, 2016.

6）藤原一郎，松崎太郎，菅野兼史：成人Nuck管水腫に対する腹腔鏡下ヘルニア手術の経験．日臨外会誌，**76**（11）: 2635－2639, 2015.

7）Manjunatha Y, Beeregowda Y, Bhaskaran A: Hydrocele of the canal of Nuck: imaging findings. Acta Radiol Short Rep, **1**: 12, 2012.

8）田中希世，浅岡忠史，宮本敦史，他：成人女性に認めた子宮内膜症を伴うNuck管水腫の1例．日外科系連会誌，**40**（1）: 107－110, 2015.

9）伊藤元博，土屋十次，立花　進，他：Nuck管水腫内に発生した類内膜腺癌の1例．日臨外会誌，**71**（8）: 2145－2149, 2010.

10）村上英嗣，緒方　裕，内田信治，他：成人にて発症した子宮内膜症を伴ったNuck管水腫の1例．日臨外会誌，**74**（5）: 1388－1391, 2013.

Abstract

A CASE OF AN ADULT HYDROCELE OF THE CANAL OF NUCK

Junya Morita[1)], Toru Aoyama[1)], Shinya Amano[1)], Yukio Maezawa[1)], Sho Sawazaki[1)],
Masakatsu Numata[1)], Tsutomu Sato[1)], Takanobu Yamada[1)], Tsutomu Hayashi[1)],
Yukihiro Ozawa[1, 2)], Takashi Oshima[1)], Norio Yukawa[1)], Yasushi Rino[1)], Munetaka Masuda[1)]
[1)] *Department of surgery, Yokohama City University*
[2)] *Miura City Hospital*

A 68-year-old woman presented to our department with a complaint of right inguinal swelling. She had a 10-year history of right inguinal swelling. She came to our hospital because the mass was increasing in size over the last month. Computed tomography showed a right inguinal, homogeneous, cystic mass without communication to the peritoneal cavity. Surgery was performed with a diagnosis of a hydrocele of the canal of Nuck. On intraoperative examination, the cystic mass did not connect to the peritoneal cavity. The mass was resected, and the internal inguinal ring was closed with a mesh-plug by the anterior approach. On histopathology, the diagnosis was a hydrocele of the canal of Nuck with no malignancy and no endometriosis. A hydrocele of the canal of Nuck is rare and occurs in children before adolescence, but it is much rarer in adults. A rare case of an adult hydrocele of the canal of Nuck is reported.