

症例報告

マンモグラフィでの同定が困難であった両側広範DCISの一例

和田 朋子¹⁾, 稲 荷 均¹⁾, 角 田 翔¹⁾,
 森 佳 織¹⁾, 木 下 颯 花¹⁾, 高 橋 有佳里¹⁾,
 村 上 あゆみ²⁾, 中 山 崇²⁾, 福 島 忠 男¹⁾

¹⁾ 済生会横浜市南部病院 外科

²⁾ 済生会横浜市南部病院 病理診断科

要 旨: 両側乳腺とも広範囲に乳管内病変を認め、マンモグラフィでは病変の同定が困難であった同時両側乳癌の1例を経験したので報告する。症例は60歳代女性。マンモグラフィ検診で、一次読影では、右乳腺にFADの指摘あるも、二次読影では、両側乳腺とも正常の判定であった。しかしながら一次読影の結果から、精査依頼で検診施設から当科へ紹介受診となった。触診では、両側乳腺に所見はなかった。乳腺超音波検査では、右乳腺は乳頭直下から外側にかけて、不整形な低エコー腫瘤を複数認め、左乳腺は、乳頭から内上にかけて、不整形低エコー腫瘤を複数認めた。造影MRI検査では、両側乳腺とも、早期濃染する結節影を乳腺全体に複数認めた。そのうち、右乳腺乳頭直下の低エコー域、左乳腺乳頭直下の低エコー域に対しVABを施行し、右浸潤性乳管癌、左非浸潤性乳管癌と診断した。両側乳房切除センチネルリンパ節生検を施行、両側ともMRIでの拡がり評価同様に、乳腺全体に広がりをもつ非浸潤性乳管癌（乳管内病変の形態：篩状、充実、乳頭）であった。文献的考察を加え報告する。

Key words: 非浸潤性乳管癌 (ductal carcinoma in situ), 乳がん検診 (breast cancer screening), マンモグラフィ (mammography)

はじめに

乳癌に対するマンモグラフィ検診は、乳がん検診ガイドラインにおいても、20-30%の乳癌死亡率減少効果を認めるとされ、対策型検診として行うことが推奨されている¹⁾。今回我々は、マンモグラフィにて同定できないものの、広範囲に乳管内病変を認める同時性両側乳癌の1例を経験したので報告する。

症 例

患者：60歳代女性

主訴：特になし

現病歴：対策型マンモグラフィ検診を受診し、一次読影では右乳腺にFADの指摘があったが、二次読影では複数

の医師の合議の上正常の判断となった。1次読影の結果から、検診施設より精査目的に当院紹介となった。

既往歴：高血圧、脂質異常症、3経妊1出産、自然閉経後

家族歴：妹 50歳代で腹部原発不明癌

身体所見：特記事項なし、両側乳房腫瘤触知せず

マンモグラフィ所見：両側とも異常を指摘できず(図1) 超音波所見：右乳房の病変の分布をシェーマで示す(図2a)。①右C～AC区域に低エコー領域を認めた(図2b)。②右ED区域に9×7×6mm大の充実性、境界明瞭、分葉状腫瘤を認めた。前方境界線の断裂は明らかではなかった(図2c)。その16mm末梢側、CD区域に7×5×6mm大の充実性、不整形、境界不明瞭、辺縁粗造な腫瘤を認め、これらは乳管にて連続性を認めた。③更にその尾側に斑状の低エコー領域あり(図2d)。左乳房の病変の

和田朋子, 横浜市港南区港南台3-2-10 (〒234-0054) 済生会横浜市南部病院 外科
 (原稿受付 2020年1月8日/改訂原稿受付 2020年2月6日/受理 2020年1月7日)

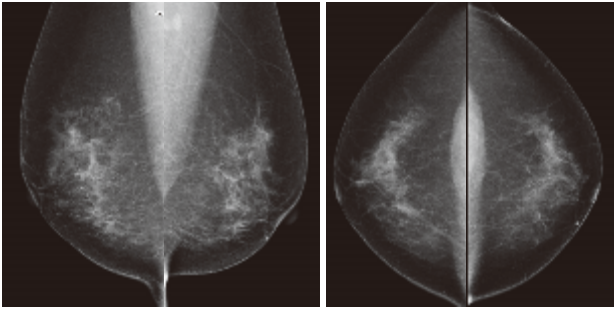


図1 マンモグラフィではMLO, CCとも異常を指摘できず

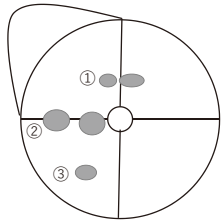


図2a 右の病変のシエーマ

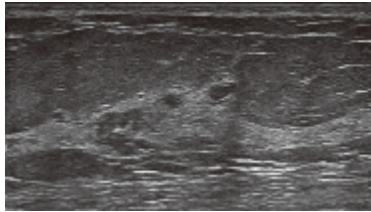


図2b ①C~AC区域に低エコー領域

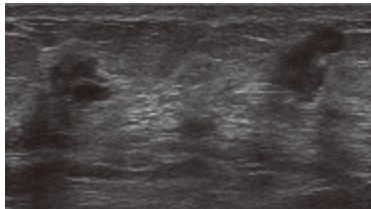


図2c ②ED~CD区域に不整形腫瘍

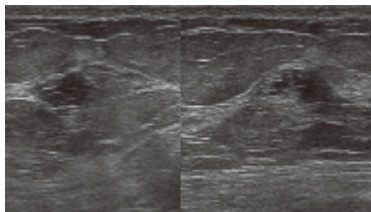


図2d ③D区域に斑状の低エコー領域

図2 右乳房の超音波所見

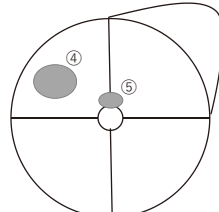


図3a 左の病変のシエーマ

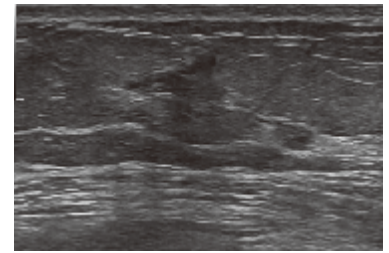


図3b ④A区域に不整形な低エコー領域

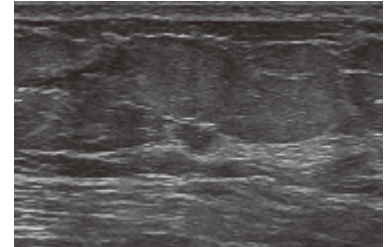


図3c ⑤E区域に充実性腫瘍

図3 左乳房の超音波所見

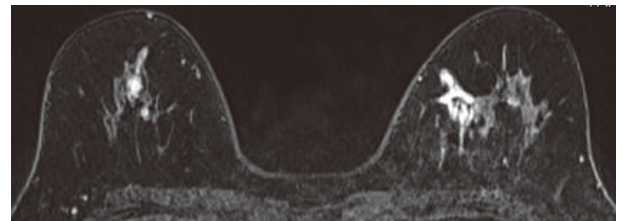


図4a 乳頭の頭側

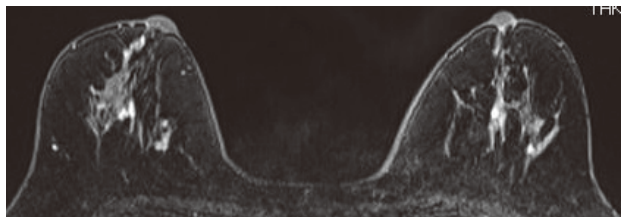


図4b 乳頭の高さ

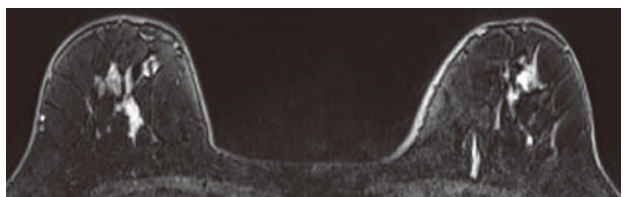


図4c 乳頭の尾側

図4 造影MRI所見

分布をシエーマで示す(図3a). ④左A区域に13×12×3mm大の低エコー領域を認め(図3b), ⑤左E区域に5×4×4mm大の充実性腫瘍を認めた(図3c).

造影MRI所見: Dynamicにて, 左右乳腺に全領域にわたって散在する多数の結節状造影効果を認めた(図4a-c).

針生検結果: ①右CD区域の16mm大の腫瘍から針生検施行したところ, Ductal carcinoma, tubule forming type, NG1, ER陽性, PgR陽性, HER2陰性, Ki67=2%であったが, 明らかな浸潤部ははっきりしなかった. ②右ED区域の9mm大腫瘍からCNB施行したところIDC, tubule forming type, NG1, ER陽性, PgR陽性, HER2陰性, Ki67=3%であった. ④左Aの低エコー領域からFNA施行し, ClassIV, 悪性疑い. ⑤から針生検施行し, Ductal carcinoma in situの所見であった.

術前診断・治療方針: 右乳癌, cT1cN0M0StageI, 左乳癌, cTisN0M0Stage0の診断となった. 両側とも乳頭直下から末梢側まで広がる病変と考えられ, 両側全摘, センチネルリンパ節生検, 組織拡張器挿入の方針となった. 手術: 両側乳房全摘, センチネルリンパ節生検を行い, 両側ともセンチネルは転移陰性であったため, 腋窩郭清

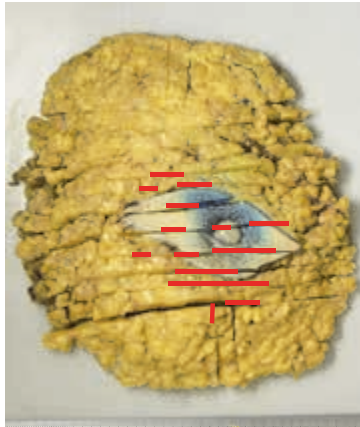


図 5 a 右乳房全体に拡がる病変を認めた

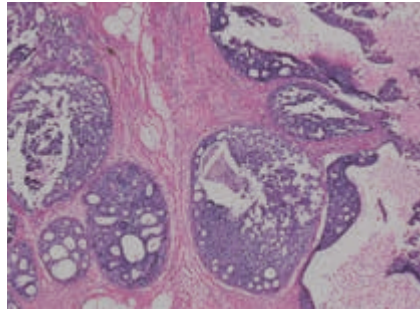


図 5 b 組織型は低グレード DCIS であった

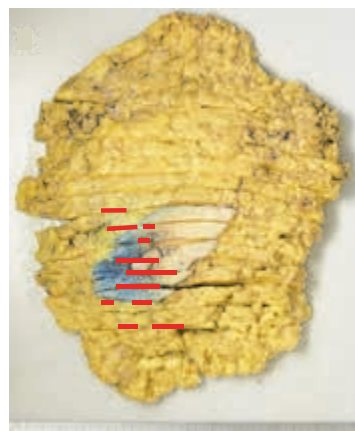


図 6 a 左乳房全体に拡がる病変を認めた

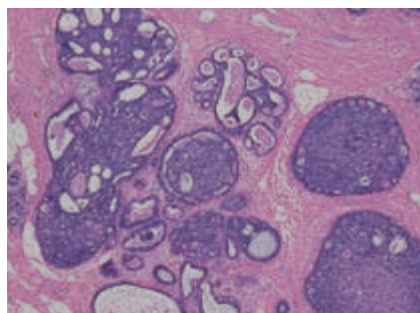


図 6 b 組織型は低グレード DCIS であった

は省略した。両側とも組織拡張器挿入し、終刀。手術時間 3 時間 10 分、出血 105 ml。

術後病理診断：右は Ductal carcinoma in situ, 篩状/充実/乳頭型, 80×65×15 mm, Van Nuys Classification Group 1, Ly0, V0, 断端陰性, pTisN0M0Stage0 であった (図 5 a, b)。針生検では浸潤癌の診断であったが、見直しで Ductal carcinoma in situ と判断された。左は Ductal carcinoma in situ, 篩状/充実/乳頭型, 100×70×11 mm, Van Nuys Classification Group 1, Ly0, V0, 断端陰性, pTisN0M0Stage0 であった (図 6 a, b)。

術後経過：術後 7 日目にて軽快退院。補助療法なしで、再発なく経過観察中である。

考 察

本症例は超音波検査、MRI 検査でも複数の病変が検出され、病理学的には両側に広範な乳管内進展を認める病変であったが、対策型マンモグラフィ検診にて、一次読影ではカテゴリー 3 と指摘されたものの、二次読影では合議の上カテゴリー 1 となった。総合判定医の判断で精

査対象となったが、本来は精査が行われなかった可能性がある。その理由について考察した。

マンモグラフィ検診は、対策型乳がん検診において約 25% の乳癌死亡の減少効果が認められるとされ、乳癌検診ガイドラインにおいても推奨グレードは B である¹⁾。マンモグラフィを併用した、H29 年の横浜市乳癌検診の受診者総数は 61813 人であり、受診率は 8.3% とされる。要精検率は 4.8% であった²⁾。H27 年の全国における、乳癌検診による癌発見率は 0.33%、陽性反応的中度は 4.5% であった³⁾。

一方で、マンモグラフィでは経年的にほんの少しずつしか変化しない病変、あるいは軽微な変化が全体に及ぶような症例、乳腺の構造を壊さないで増殖する病変などは検出が難しいことが分かっている⁴⁾。本症例は低悪性度で壊死を伴わず、マンモグラフィでの変化に乏しい低悪性度の非浸潤性乳管癌 (Ductal carcinoma in situ, 以降 DCIS と表記) が乳房全体に及んでおり、マンモグラフィでの検出感度が低かった可能性がある。

また DCIS のモダリティによる感度を比較すると、石灰化を伴わない場合超音波では 94.8% であったのに対し、

デジタルマンモグラフィでは68.4%とする報告がある ($p < 0.0001$)⁵⁾。また、MRIではすべてのDCISの感度が92%であったのに対し、マンモグラフィでは56%であった ($p < 0.0001$)とする報告もあり⁶⁾、本症例では石灰化も伴っておらず、他のモダリティに比較してマンモグラフィでは感度が低い症例であったと考えられる。

DCISは、手術により、乳癌による死亡リスクを軽減することにはならないという報告があるものの⁷⁾、非切除で観察した場合4-53%が浸潤癌を発症するというデータもあり⁸⁾、2018年乳癌診療ガイドラインにおいては、切除が勧められる、とされている⁹⁾。

特に予後が良いと考えられる低グレードDCISなど、限られたグループで非切除が生命予後に寄与しない可能性は示唆されているものの¹⁰⁾、非切除とした場合の長期予後に関しては現在LORD trialにおいて前向きに検証中であり¹¹⁾、現段階ではDCISに対して非切除とするだけの科学的根拠はないといえる。

乳癌のうち10-16%がoverdiagnosis、すなわち「治療しなくても生命予後に影響がない乳がんを発見し治療すること」であるという報告もあり^{12, 13)}、本症例もoverdiagnosisであった可能性も否定はできないが、治療しただけの根拠もないのが現状である。

マンモグラフィでは指摘が困難な、両側に広範に拡がるDCISの一例を経験した。DCISの一部はマンモグラフィ検診では発見しにくいことを踏まえて診療にあたるべきと考えられた。

文 献

- 1) 独立行政法人国立がん研究センターがん予防・検診研究センター編：有効性評価に基づく乳がん検診ガイドライン 2013年度版, 3, 22, 2014.
- 2) 横浜市健康福祉局編：横浜市が実施するがん検診委託事業の手引き, 94-107, 2019.
- 3) 厚生労働省：H28年度 地域保健・健康増進事業報告
- 4) 森田孝子, 須田波子, 大岩幹直, 他：生物学的特性別検診発見乳癌の推移. 日本乳癌学会誌, 181-185, 2015.
- 5) Xiaohui Su, Qing Lin, Chunxiao Cui, et al: Non-calcified ductal carcinoma in situ of the breast: comparison of diagnostic accuracy of digital breast tomosynthesis, digital mammography, and ultrasonography. *Breast cancer*, **24**: 562-570, 2017.
- 6) Christiane K Kuhl, Simone Schrading, Heribert B Bieling, et al: MRI for diagnosis of pure ductal carcinoma in situ: a prospective observational study. *Lancet*, **370**: 485-492, 2007.
- 7) Steven A. Narod, Javaid Iqbal, Vasily Giannakeas, et al: Breast Cancer Mortality After a Diagnosis of Ductal Carcinoma In Situ. *JAMA Oncol*, **1** (7): 888-896, 2015.
- 8) Laura C. Collins, Rulla M. Tamimi, Heather J. Baer, et al: Outcome of Patients with Ductal Carcinoma in Situ Untreated after Diagnostic Biopsy. Results from the Nurses' Health Study. *Cancer*, **103**: 1778-1784, 2005.
- 9) 日本乳癌学会編：乳癌診療ガイドライン2018年版①治療編, 219-221, 金原出版株式会社, 2018.
- 10) Sanders ME, Schuyler PA, Dupont WD, et al: The natural history of low-grade ductal carcinoma in situ of the breast in women treated by biopsy only revealed over 30 years of long-term follow-up. *Cancer*, **103**: 2481-2484, 2005.
- 11) J Wesseling, LE Elshof, K Tryfonidis, et al: Abstract OT3-07-01: Update of the randomized, non-inferiority LORD trial testing safety of active surveillance for women with screen-detected low risk ductal carcinoma in situ. *Cancer Research*, 2018.
- 12) Zackrisson S, Andersson I, Janson L, et al: Rate of overdiagnosis of breast cancer 15 years after end of mammographic screening trial: follow-up study. *BMJ*, **332**: 689-692, 2006.
- 13) Welch HG, Black WC: Overdiagnosis in cancer. *J Natl Cancer Inst*, **102**: 605-613, 2010.

Abstract

A CASE OF WIDESPREAD BILATERAL DUCTAL CARCINOMA
IN SITU WITH POOR MAMMOGRAPHY FINDINGS

Tomoko WADA¹⁾, Hitoshi INARI¹⁾, Shou KAKUTA¹⁾, Kaori MORI¹⁾,
Sachika KINOSHITA¹⁾, Akari TAKAHASHI¹⁾, Ayumi MURAKAMI²⁾,
Takashi NAKAYAMA²⁾, Tadao FUKUSHIMA¹⁾

¹⁾ *Department of Surgery, Saiseikai Yokohamashi Nanbu Hospital*

²⁾ *Department of Pathology, Saiseikai Yokohamashi Nanbu Hospital*

68-year-old woman visited our hospital after mammography screening detected a slight finding. This finding did not strictly need detailed examination; however, ultrasonography revealed bilateral scattered low-echoic lesions. MRI also showed many enhanced lesions bilaterally. Core needle biopsy found ductal carcinoma in both breasts, so bilateral mastectomy and tissue expander insertions were performed. Pathological findings showed ductal carcinoma in situ spread widely in both breasts.