

学位論文の要約

Membrane type 1 matrix metalloproteinase regulates
anaplastic thyroid carcinoma cell growth and invasion
into the collagen matrix

(甲状腺未分化癌における MT1-MMP 発現とコラーゲンマトリックス内
での増殖浸潤能の制御に関する検討)

March, 2021

(2021 年 3 月)

Tatsuya Yoshida

吉田 達也

Surgery

Yokohama City University Graduate School of Medicine

横浜市立大学 大学院医学研究科 外科治療学

(Doctoral Supervisor : Munetama Masuda, Professor)

(指導教員：益田 宗孝 教授)

学位論文の要約

Membrane type 1 matrix metalloproteinase regulates anaplastic thyroid carcinoma cell growth and invasion into the collagen matrix

(甲状腺未分化癌における MT1-MMP 発現とコラーゲンマトリックス内での増殖浸潤能の制御に関する検討)

<https://doi.org/10.1016/j.bbrc.2020.06.043>

1. 序論

甲状腺未分化癌は著しい増殖と浸潤傾向を特徴とし、死因の約半数は頸部周囲臓器への浸潤による気道閉塞や血管破綻による出血などの局所の合併症によると報告されている。診断後生存期間の中央値は、3～6 カ月と全悪性腫瘍の中でも予後不良な癌腫である。未分化癌は乳頭癌や濾胞癌といった分化癌に認められる *BRAF*, *NRAS* 変異に加え、*TP53*, *TERT* 変異などの遺伝子変異が関与することで、分化度が低下して未分化転化を引き起こすと考えられているが、詳細なメカニズムは明らかになっていない。また、分化癌では見られない、著しい周囲組織への浸潤傾向の獲得に関しても不明な点が多い。

Matrix metalloproteinase (MMP) は、組織における細胞外マトリックス (extracellular matrix; ECM) を構成するコラーゲンやフィブロネクチンなどの分解酵素であり、細胞外マトリックスの分解をはじめ、細胞表面に発現するたんぱく質やサイトカイン、増殖因子などの分泌タンパクを切断することにより、各タンパクの機能を制御して、発生、創傷治癒、炎症、血管新生、癌の浸潤・転移などに関与している。

細胞膜に局在する MMP の 1 種である membrane type 1-MMP (MT1-MMP) は、ECM の主成分である I 型コラーゲンの分解や、細胞増殖に関わる MAPK の活性化などを介して癌細胞の浸潤・増殖能に関与しているとされ、複数の悪性腫瘍での発現が報告されている。甲状腺未分化癌では細胞株での MT1-MMP mRNA 発現の報告はあるものの、切除検体を用いた MT1-MMP タンパクの発現頻度や発現部位、MT1-MMP を介した増殖・浸潤の機序については検討されていない。

そこで我々は、甲状腺未分化癌切除検体における MT1-MMP のタンパク発現と、甲状腺未分化癌細胞株を用いた MT1-MMP を介した腫瘍細胞の増殖・浸潤の機序について検討した。

2. 実験材料と方法

1990年から2009年に神奈川県立がんセンターで治療を受けた甲状腺未分化癌患者34例のパラフィン包埋切片から tissue microarray を作成し、同一症例における腫瘍組織と正常甲状腺組織、間質組織の MT1-MMP の発現を免疫組織化学染色で評価した。

次に、ヒト甲状腺未分化癌細胞株 TTA-1 (*BRAF^{V600E}* wt) と 8305C (*BRAF^{V600E}* mut) に対し、small hairpin RNA (shRNA) を用いた RNA 干渉による MT1-MMP ノックダウン甲状腺未分化癌細胞株を2種類ずつ作成するとともに (shMT1-1, shMT1-2), コントロールとして MT1-MMP の代わりに β ガラクトシダーゼをコードする遺伝子 (LacZ) に対する shRNA を組み込んだ細胞株を作成した (shLacZ)。これらの細胞株において、Western blot による MT1-MMP タンパク発現の抑制を確認すると同時に、細胞増殖に与えることが知られている古典的 MAP キナーゼである extracellular signal-regulated kinase (ERK) の発現とリン酸化について観察した。

続けて MT1-MMP の発現と浸潤能を評価するため、これら細胞株を用いて細胞浸潤活性の測定を行った。

最後に、これら細胞株を用いて、従来用いられる2次元 (2D) 細胞培養と、生理学的環境下での動態に類似した I 型コラーゲンゲル含有培地での3次元 (3D) 細胞培養で増殖能を比較した。

3. 結果

患者組織での MT1-MMP 免疫組織化学染色では、未分化癌の 85.3% (29/34) で発現が観察され、正常甲状腺 (40.9% ; 9/22) や間質 (41.2%; 14/34) よりも有意に発現が高かった ($p < 0.001$)。間質組織では線維芽細胞での発現が観察されたが、同一症例の組織検体において線維芽細胞よりも腫瘍細胞での発現が高かった。

細胞株での MT1-MMP のタンパク発現は、TTA1, 8305c とともにコントロール株 (shLacZ) では抑制されず、ノックダウン株 (shMT1-1, shMT1-2) では抑制されていた。ERK の発現はすべての細胞株において不変であったが、ノックダウン株ではリン酸化が抑制されていた。

I型コラーゲン含有培地に隣接させた micro-porous membrane の通過細胞数でみた浸潤能の評価では、両細胞株ともにコントロール群に対してノックダウン群で有意に低下していた (図1)。

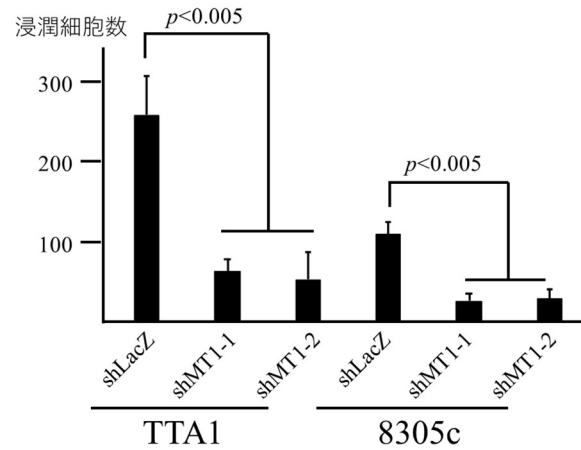


図1 ノックダウン細胞株の浸潤細胞数

増殖能の比較では、2D培養ではノックダウン株の増殖は抑制されなかったが、3D培養では有意に抑制された (図2)。また、コントロール株では浸潤能を反映する紡錘状間葉細胞様に細胞形態が変化していたが、ノックダウン株では形態変化がおきず円形を維持していた。

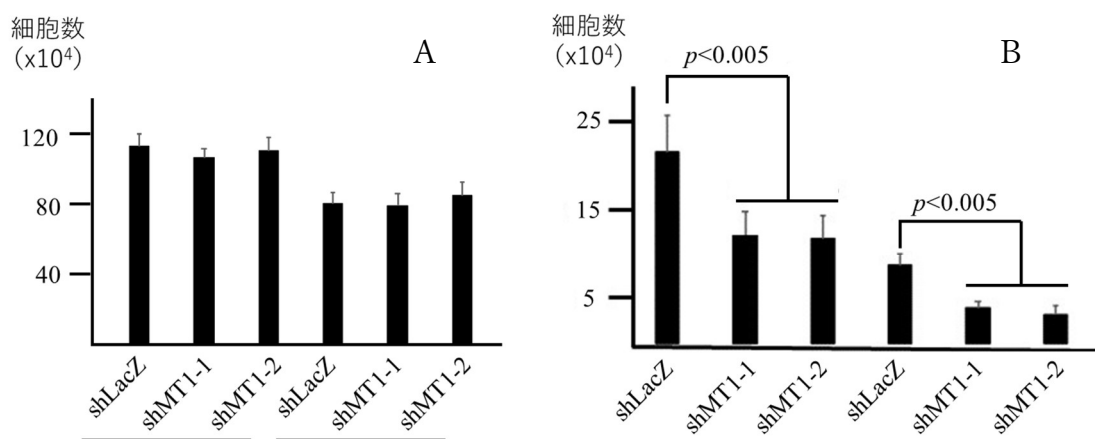


図2 2D培養(A)と3D培養(B)におけるノックダウン株の細胞増殖能

4. 考察

Hofmann らは、甲状腺由来の線維芽細胞と甲状腺癌細胞株の MT1-MMP mRNA 量を比較すると線維芽細胞で多く発現していたことから、甲状腺癌の浸潤を促進する MMP は腫瘍細胞ではなく線維芽細胞から産生されると報告している (Hofmann et al., 1998). しかし、今回の検討では、同一症例の組織検体を用いて比較することで、実際には線維芽細胞よりも腫瘍細胞での MT1-MMP タンパク発現が有意に高いことが確認された。

ERK は古典的 MAPK 経路 (Ras/Raf/MEK/ERK 経路) 下流に位置し、上流のシグナルに活性化によりリン酸化される。今回使用した細胞株のうち 8305C は *BRAF*^{V600E} 変異陽性株であるが、*BRAF* 変異のない TTA1 と同様に *BRAF* の下流に位置する ERK のリン酸化が抑制されていた。このことから、MT1-MMP を抑制すると *BRAF* 変異の有無にかかわらず ERK リン酸化が抑制されることが確認された。

3D 培養では MT1-MMP ノックダウンで有意に浸潤の低下が観察された。腫瘍細胞の浸潤には周囲間質に存在する線維芽細胞による ECM 分解も関与するとされるが (Zhang et al., 2006) (Gaggioli et al., 2007), 今回の検討では線維芽細胞の存在に関わらず腫瘍細胞の浸潤抑制が観察された。先に述べた患者腫瘍組織で MT1-MMP 強発現していること併せると、腫瘍細胞での MT1-MMP タンパクの機能抑制が著しい浸潤傾向を示す甲状腺未分化癌の浸潤の低下に寄与するものと考えられた。

MT1-MMP をノックダウンしても 2D 培養での細胞増殖能は低下しないが、3D 培養では有意に低下すること、また 2D 培養では浸潤の際に見られる細胞突起の形成が観察されるが 3D 培養では形成できないことが観察された。これはノックダウン細胞株が細胞周囲の I 型コラーゲンを分解できず、増殖や細胞突起形成に必要な空間を形成することができないためと考えられた。これらのことを合わせて考慮すると、MT1-MMP は I 型コラーゲンを分解することで、増殖するための空間を作り、そこに細胞が進展することで細胞増殖することが考えられる。

今回の検討より、甲状腺未分化癌において MT1-MMP の機能抑制により浸潤能の低下が観察された。また腫瘍細胞の増殖能自体は低下しないものの、生体内を模した 3D 培養下での増殖低下に関与する可能性が示唆された。甲状腺未分化癌の治療において MT1-MMP が新しい治療標的となる可能性が示唆される。

引用文献

Gaggioli C, Hooper S, Hidalgo-Carcedo C, Grosse R, Marshall JF, Harrington K, Sahai, E. (2007), Fibroblast-led collective invasion of carcinoma cells with differing roles for RhoGTPases in leading and following cells. *Nat Cell Biol*, 9, 1392-400.

Hofmann A, Laue S, Rost AK, Scherbaum WA, Aust G. (1998), mRNA levels of membrane-type 1 matrix metalloproteinase (MT1-MMP), MMP-2, and MMP-9 and of their inhibitors TIMP-2 and TIMP-3 in normal thyrocytes and thyroid carcinoma cell lines. *Thyroid*, 8, 203-14.

Zhang W, Matrisian LM, Holmbeck K, Vick CC, Rosenthal EL. (2006), Fibroblast-derived MT1-MMP promotes tumor progression in vitro and in vivo. *BMC Cancer*. 6:52. doi: 10.1186/1471-2407-6-52

論文目録

I 主論文

Membrane type 1 matrix metalloproteinase regulates anaplastic thyroid carcinoma cell growth and invasion into the collagen matrix

Yoshida T, Suganuma N, Sato S, Toda S, Nakayama H, Masudo K, Okubo Y, Hayashi H, Yokose T, Koshikawa N, Rino Y, Iwasaki H, Miyagi Y, Masuda M, Hoshino D
Biochem Biophys Res Commun.; 529(4), 1195-1200, 2020

II 副論文

なし

III 参考論文

1. 乳腺腺様嚢胞癌の1例

吉田達也, 清水 哲, 菅沼伸康, 岡本浩直, 小島いずみ, 山中隆司, 稲葉将陽, 岩崎博幸, 米山克也, 亀田陽一, 利野 靖, 益田宗孝:
横浜医学 67(2), 79-82, 2016

2. Feasibility study of biweekly CPT-11 plus CDDP for S-1- and paclitaxel-refractory, metastatic gastric cancer

Yoshida T, Yoshikawa T, Tsuburaya A, Kobayashi O, Hasegawa S, Osaragi T, Sairenji M:
Anticancer Res, 26(2B), 1595-1598. 2006

3. 大腿ヘルニア虫垂嵌頓の2例.

吉田達也, 増淵正隆, 三森教雄:
日臨外会誌 67(9), 2019-2113, 2006

4. 早期胃癌に対する内視鏡的粘膜切除術施行後, 小腸出血をきたした1例

吉田達也, 孫 敬洙, 栗原 健, 野尻卓也, 朝倉 潤, 土肥直樹, 渡部通章, 三好 勲, 三森教雄:
Progress of Digestive Endoscopy(消化器内視鏡の進歩) 56(2), 66-67, 2000

5. EZH2 and MMSET were identified as potentially useful therapeutic targets in metaplastic breast carcinoma
Nakayama H, Kawachi K, Suganuma N, Yoshida T, Yamashita T, Yamanaka T, Matsubara Y, Kohagura K, Toda S, Nakamura Y, Miyagi Y, Rino Y, Masuda M: *Anticancer Res*, 40(4), 2133-2139. 2020
6. A comparison of clinicopathological characteristics and long-term survival outcomes between symptomatic and screen-detected breast cancer in Japanese women
Inari H, Shimizu S, Suganuma N, Yoshida T, Nakayama H, Yamanaka T, Yamanaka A, Rino Y, Masuda M:
Breast cancer, 25(2), 257-258. 2018
7. A Case of Pneumothorax after Treatment with Lenvatinib for Anaplastic Thyroid Cancer with Lung Metastasis
Yamazaki H, Iwasaki H, Yamashita T, Yoshida T, Suganuma N, Yamanaka T, Masudo K, Nakayama H, Kohagura K, Rino Y, Masuda M:
Case Rep Endocrinol, 7875929, 2018. doi: 10.1155/2018/7875929.
8. A case of undifferentiated pleomorphic sarcoma of the breast with lung and bone metastases
Yamazaki H, Shimizu S, Yoshida T, Suganuma N, Yamanaka T, Yamashita T, Rino Y, Masuda M:
Int J Surg Case Rep, 51, 143-146. 2018
9. Non-functioning parathyroid carcinoma: a case report
Suganuma N, Iwasaki H, Shimizu S, Yoshida T, Yamanaka T, Kojima I, Yamazaki H, Toda S, Nakayama H, Masudo K, Rino Y, Kawachi K, Miyagi Y, Miyake A, Ohashi K, Masuda M:
Surg Case Rep, 3(1), 81, 2017. (Epub). doi: 10.1186/s40792-017-0357-4
10. Clinicopathological and prognostic significance of Ki-67 immunohistochemical expression of distant metastatic lesions in patients with metastatic breast cancer
Inari H, Suganuma N, Kawachi K, Yoshida T, Yamanaka T, Nakamura Y, Yoshihara M,

Nakayama H, Masudo K, Oshima T, Yokose T, Rino Y, Shimizu S, Miyagi Y, Masuda M:
Breast cancer, 24, 748-755. 2017

11. Potential risk factors for nivolumab-induced thyroid dysfunction
Yamazaki H, Iwasaki H, Yamashita T, Yoshida T, Suganuma N, Yamanaka T, Masudo K,
Nakayama H, Kohagura K, Rino Y, Masuda M:
In Vivo, 31(6), 1225-1228, 2017
12. Expression of enhancer of zeste homolog 2 correlates with survival outcome in patients
with metastatic breast cancer: exploratory study using primary and paired metastatic
lesions
Inari H, Suganuma N, Kawachi K, Yoshida T, Yamanaka T, Nakamura Y, Yoshihara M,
Nakayama H, Yamanaka A, Masudo K, Oshima T, Yokose T, Rino Y, Shimizu S, Miyagi
Y, Masuda M:
BMC cancer, 17(1), 160, 2017. doi: 10.1186/s12885-017-3154-3.
13. A comparison of clinicopathological characteristics and long-term survival outcomes
between symptomatic and screen-detected breast cancer in Japanese women
Inari H, Shimizu S, Suganuma N, Yoshida T, Nakayama H, Yamanaka T, Yamanaka A,
Rino Y, Masuda M:
Breast cancer, 24, 98-103, 2017
14. Gallbladder herniation into the lesser sac through the foramen of Winslow: report of a
case
Numata K, Kunishi Y, Kurakami Y, Tsuchida K, Yoshida T, Osaragi T, Yoneyama K,
Kasahara A, Yamamoto Y, Yukawa N, Rino Y, Masuda M:
Surg Today, 43(10), 1194-1198, 2013. doi: 10.1007/s00595-012-0478-0
15. Significance of volume-reduction surgery for far-advanced gastric cancer during
treatment with novel anticancer agents
Yamamoto Y, Yoshikawa T, Morinaga S, Kasahara A, Yoneyama K, Osaragi T, Matsuura
H, Yoshida T, Hasegawa S:
Int J Clin Oncol, 14(3), 225-9, 2009. doi: 10.1007/s10147-008-0841-8

16. The efficacy of gastrectomy for large gastric cancer
Kobayashi O, Tsuburaya A, Yoshikawa T, Osaragi T, Murakami H, Yoshida T, Sairenji M:
Int J Clin Oncol, 11, 44-50. 2006
17. (2004), Clinical diagnosis of metastatic gastric tumors: Clinicopathologic findings and prognosis of nine patients in a single cancer center
18. Kobayashi O, Murakami H, Yoshida T, Cho H, Yoshikawa T, Tsuburaya A, Sairenji M, Motohashi H, Sugiyama Y, Kameda Y:
World J Surg, 28(6), 548-551, 2004
19. Metastatic gastrointestinal stromal tumor with an Exon 11 c-Kit mutation responding to the tyrosine kinase inhibitor imatinib
Cho H, Kobayashi O, Tsuburaya A, Sugiyama Y, Sairenji M, Motohashi H, Yoshida T, Miyagi Y, Imada T:
Dig Surg, 21(1), 74-77, 2004