症例報告

急性虫垂炎に合併した上腸間膜静脈血栓症の１例

土屋皓平[1)]，青山　徹[1)]，澤崎　翔[2)]，樋口晃生[2)]，
横山　亘[1)]，清水康一郎[1)]，沼田正勝[1)]，玉川　洋[1)]，
湯川寛夫[1)]，利野　靖[1)]，佐伯博行[2)]

[1)] 横浜市立大学医学部　外科治療学
[2)] 横浜南共済病院　外科・消化器外科

要　旨：症例は29歳女性．右下腹部痛を主訴に受診，腹部造影CT検査で虫垂の腫大および周囲脂肪織濃度の上昇と，回結腸静脈から上腸間膜静脈に連続する血栓を認め，急性虫垂炎および上腸間膜静脈血栓症の診断となった．腹部所見が強く，上腸間膜静脈血栓症による腸管壊死を否定できなかったため，緊急開腹手術の方針とした．開腹所見では口側空腸に腸管浮腫像および腸間膜の静脈怒張を認めたのみで腸管壊死は認めなかった．腸管切除は行わず，虫垂切除術および腹腔洗浄ドレナージを施行した．術後，血栓素因の検索を行ったが明らかな異常は認めなかった．術後１日目よりヘパリンによる抗凝固療法を開始し，その後ワーファリン内服へと変更した．術後経過は良好で，血栓の中枢進展がないことを確認の上，退院とした．術後３ヶ月後のフォローで血栓の消失を認めたため，抗凝固療法を終了とした．今回，急性虫垂炎に合併した上腸間膜静脈血栓症の１例を経験したため報告する．

Key words:　急性虫垂炎（Acute appendicitis），
上腸間膜静脈血栓症（Superior mesenteric vein thrombosis）

はじめに

上腸間膜静脈血栓症は比較的稀な疾患であり，非特異的な症状を呈するため診断に難渋することがある．発症原因として悪性腫瘍や炎症性疾患，血液凝固能異常など様々な病態が挙げられる．今回，急性虫垂炎に合併した上腸間膜静脈血栓症の１例を経験したため若干の文献的考察とともに報告する．

症　　例

症例：29歳　女性

主訴：右下腹部痛

既往歴：特記なし　内服歴：特記なし（ホルモン剤内服なし）

現病歴：2019年11月，右下腹部痛が出現したが，保存的治療で症状が改善したため経過観察としていた．しかし，発症10日後に再度右下腹部痛が増強したため近医受診した．腹膜炎を伴う急性虫垂炎の疑いで当院紹介受診となった．

入院時現症：発熱なし，腹部平坦，McBurney点に最強点を持つ腹部全体の圧痛を認めた．さらに筋性防御及び反跳痛認めた．腹部に手術痕はなった．

入院時検査所見：WBC: 9900×10³/μl，CRP: 19. 09U/Lと炎症反応の上昇，AST: 43U/L，ALT: 120U/L，γ-GTP: 287U/L，T-Bil: 1. 2mg/dlと肝胆道系酵素の上昇認めた．PT-INR: 1. 16，APTT: 40. 3sec，D-dimer: 9. 6 μ g/ml，Fib: 559mg/dlと凝固・線溶系の異常も認めた．

腹部単純Ｘ線検査：明らかな異常所見なし．

腹部造影computed tomography（CT）検査：虫垂の腫大と周囲の膿瘍形成，骨盤内の腹水貯留を認めた．また，回結腸静脈から脾静脈合流部やや末梢の上腸間膜静脈まで連続する低吸収域を認め，回結腸静脈から上腸間膜静脈にかけての血栓形成が疑われた（図１）．

土屋皓平，神奈川県横浜市金沢区福浦３-９（〒236-0004）横浜市立大学医学部　外科治療学
（原稿受付　2021年７月４日／改訂原稿受付　2021年８月９日／受理　2021年８月26日）

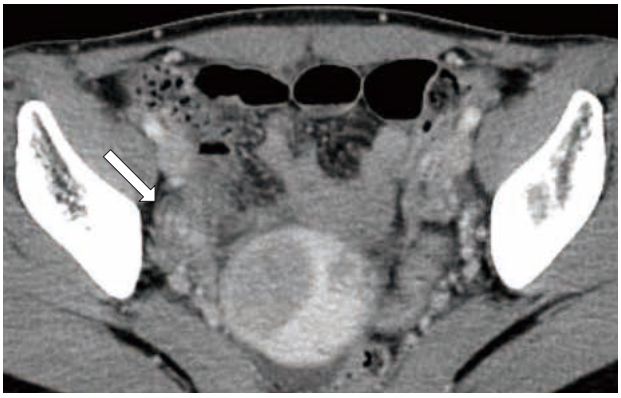

図１a　腹部造影CT（来院時）
虫垂の腫大と周囲の膿瘍形成を認める．（矢印部分）

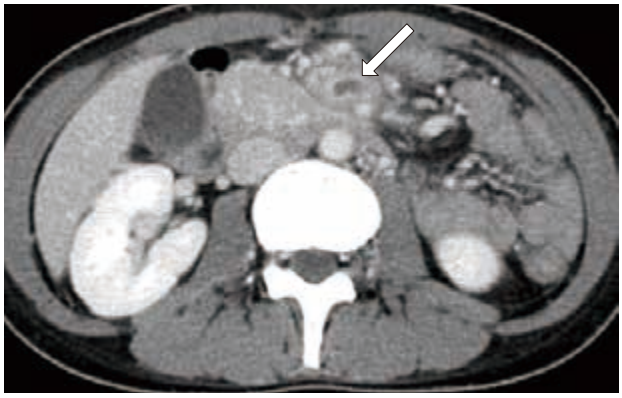

図１b-1　腹部造影CT（来院時）
水平断．上腸間膜静脈内に造影欠損像を認め，血栓形成と考えられる．（矢印部分）

治療経過：急性虫垂炎に伴う腹膜炎と上腸間膜静脈血栓症の診断とした．画像所見では腸管の造影効果は保たれていたが，診察では腹膜刺激徴候を認めており，上腸間膜静脈血栓症による腸管壊死を否定できなかったため，緊急での開腹手術の方針とした．

手術所見：下腹部正中切開で手術を開始した．腹腔内は少量の膿性腹水と虫垂周囲の膿瘍形成を認めた．小腸から大腸にかけて全長を確認，上部空腸に腸管浮腫像および腸間膜の静脈怒張を認め，静脈還流障害の所見は存在したが，腸管虚血・壊死所見は認めなかった．また，回結腸静脈から上腸間膜静脈にかけて硬結を触知し，CTで指摘された血栓と考えられた（写真１）．

腸管切除は不要と判断し，虫垂切除術および腹腔内洗浄ドレナージを施行した．病理検査結果は蜂窩織炎性虫垂炎の診断であった．

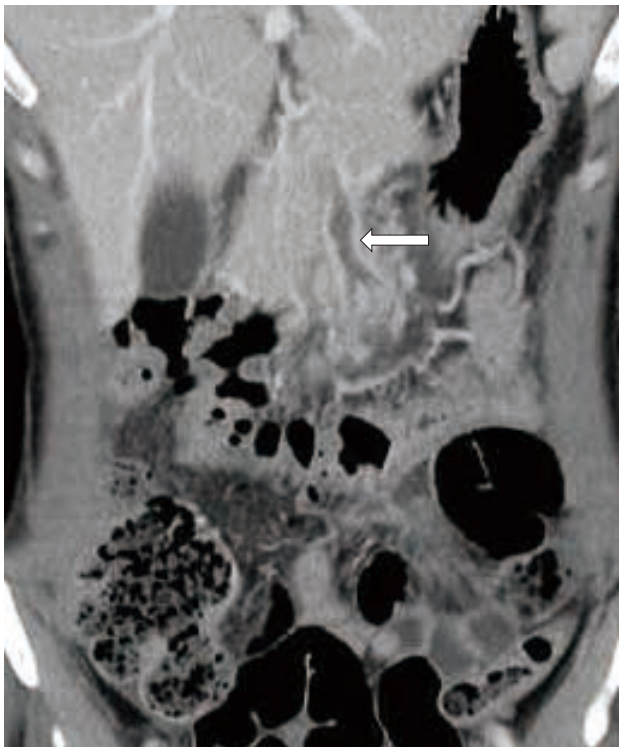

図１b-2　腹部造影CT（来院時）
冠状断．

写真１　術中写真
所見：口側腸管は浮腫状変化と腸間膜内静脈に怒張を認めた．腸管壊死所見は認めなかった．
回結腸静脈から上腸間膜静脈に沿って血栓と思われる硬結を触知した．

術後治療経過：術後１日目よりヘパリン10000単位/日の持続静脈投与による抗凝固療法を開始，術後２日目から食事摂取開始，術後４日目よりワーファリン２mg/日の内服へと変更した．術後７日目に造影CTの再評価を行い，血栓の中枢進展がないことを確認の上，術後９日目に自宅退院となった．

血栓素因の検索を行ったが明らかな異常を認めず，腹腔内感染症に伴う血栓形成と考えられたため，外来にてワーファリン内服による抗凝固療法を継続した．術後３ヶ月目の超音波検査で上腸間膜静脈内の血栓の

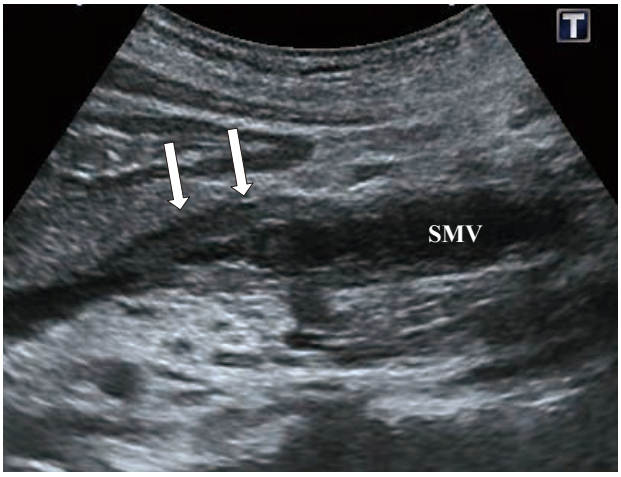

図２a　腹部エコー画像
術直後，上腸間膜静脈内に血栓形成を認める．（矢印部分）

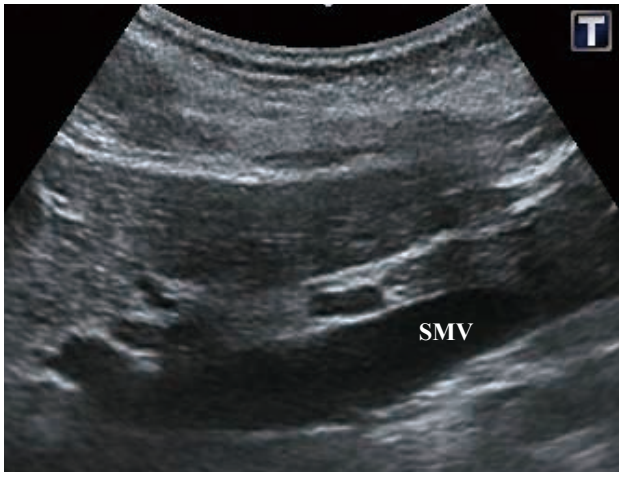

図２b　腹部エコー画像
術後３ヶ月，上腸間膜静脈内の血栓消失を認めた．

消失を確認の上，抗凝固療法を終了とした（図２）．

術後１年間，再発なく経過している．

考　　察

今回，我々は急性虫垂炎に合併した上腸間膜静脈血栓症の１例を経験した．急性虫垂炎は日常診療で頻度の高い疾患であるが，急性虫垂炎を契機に上腸間膜静脈血栓症を合併することは比較的稀である．上腸間膜血栓症は様々な症状を呈することが知られており，無症候性から腹痛，嘔吐，下痢，肝機能異常などの症状や，腸管虚血や多臓器不全など重篤なものまで様々である．８～12%の症例では敗血症や多臓器不全で死に至るとの報告もある[3]．そのため，正確な診断と速やかな治療方針の決定が必要とされている．腸間膜血栓症の原因は，抗リン脂質抗体症候群，DIC，妊娠状態などの全身の血液凝固能亢進状態や肝硬変，門脈圧亢進症などの局所の血流障害，その他に腹部手術後，炎症性腸疾患，腹腔内感染，腹部外傷などの腹腔内の炎症を背景に発症するとされている[10]．また，原因不明の特発性発症も20%程度に認めるとの報告もある[7]．今回の症例は，急性虫垂炎に血栓症を合併した症例であるが，背景に血栓形成素因や血流障害に関して異常は認めなかったため，腹腔内の炎症に伴う血栓形成のみが原因と考えられた．特に発症から診断・治療までに時間がたっており，長時間の炎症にさらされることで炎症源周囲の静脈内に微小な血栓が形成され，徐々に中枢側血管に進展，上腸間膜静脈にまで血栓を形成するに至ったと考えられる．身体診察や採血検査では特異的な所見を認めないため，画像診察の重要性が高く，特に腹部造影CTでの診断が有効とされている．血栓検出の感度は90%以上とされており[7]，さらに炎症の程度や腸管血流の確認も行えるため，腹部全体の評価を行い治療方針の決定するためにも非常に必要性が高い．また，血栓の評価や経過観察には腹部超音波検査も有効と考えられる[12-13]．門脈血栓症に対する超音波検査の診断能は，感度94%－100%，特異度96%と非常に有用とされており[14]，上腸間膜静脈血栓症もこれに準ずると考えられる．CT検査と異なり，被爆の影響もなく非常に低侵襲に反復して血栓の検索を行える．今回の症例も，患者が若年女性であるため，外来での経時的変化の評価は超音波検査を選択した．血管内の血栓や血流評価を行うことができ，抗凝固療法の終了判断に関して非常に有用であった．上腸間膜静脈血栓症の治療法は，原疾患の治療はもちろんのこと，外科的治療と保存的治療とに大別される．保存的治療として抗凝固療法や血栓溶解療法，外科的治療としては血栓摘除術や壊死腸管の切除術が挙げられる．腸管壊死を疑う様な，腹膜刺激徴候や造影CTでの腸管造影効果の消失がなければ，保存的治療の適応と考えられている．

抗凝固療法は可能な限り早期に開始することが望ましいと考えられている．本邦では，第Xa因子阻害薬は深部静脈血栓症のみの保険適応とされる観点から，上腸間膜静脈血栓症にはワーファリンでの治療が選択されることが多い．しかし，近年では上腸間膜静脈血栓症や門脈血栓症の治療に対して，第Xa因子阻害薬を用いた報告例なども散見されている[2]．

本症例での治療方針は，初診時に造影CTでは腸管の造影効果は保たれていたが，身体所見で腹膜刺激徴候を認めており，腸管壊死を完全には否定できない状態であった．そのため，腸管全体の状態を確認目的も含め，下腹部正中アプローチでの開腹手術を選択し，術翌日に出血がないことを確認の上，抗凝固療法を開始とした．

医中誌にて，『急性虫垂炎』『上腸間膜静脈血栓症』のキーワードで文献検索を行い，2000年以降での本邦にお

表１　急性虫垂炎に合併した上腸間膜静脈血栓症の本邦報告例

症例	年齢／性別	発症～診断の期間	血栓診断日	虫垂炎治療	血栓症治療
①	32歳　女性	４日	同日	虫垂切除術	ワーファリン
②	70歳　男性	７日	同日	回盲部切除術	血栓摘除術 ワーファリン
③	62歳　男性	４日	術14日後	虫垂切除術	ワーファリン
④	25歳　男性	14日	同日	虫垂切除術	ワーファリン
⑤	39歳　男性	５日	術４日後	虫垂切除術	アスピリン ワーファリン
⑥	56歳　男性	３日	診断３日後	保存的治療	エドキサバン
自験例	29歳　女性	10日	同日	虫垂切除術	ワーファリン

ける報告を以下に簡単にまとめた（表１）[1~9, 11]．

多くの症例では虫垂炎の治療として外科的治療が選択されているが，腸管壊死のため腸管切除を行われている症例は認めなかった．血流障害を認めず，炎症と血栓のコントロールが行うことができれば，保存的治療でも十分に対応可能と考えられた．本症例のように，急性虫垂炎の診断時に同時に血栓を認める報告が多く，炎症所見が強い場合や発症から診断までの期間が長い場合は，造影CTでの評価を行うことが望ましいと考えられた．

文　献

１）若狭悠介，諸橋一，坂本義之，ほか：急性虫垂炎に合併した上腸間膜静脈血栓症の１例．日本腹部救急医学会雑誌，**36**（７）：1187-1191，2016.

２）武内優太，宮坂大介，真名瀬博人，ほか：急性虫垂炎を契機に上腸間膜静脈血栓症を発症した１例．北海道外科雑誌，**06**：34-38，2018.

３）本間裕子，熊野秀俊，室野井智博，ほか：急性虫垂炎術後に敗血症を呈した上腸間膜静脈血栓症の１例．日臨外科誌，**74**（11）：3068-3072，2013.

４）蛭川浩史，遠藤和彦，後藤伸之，ほか：虫垂炎術後の遺残膿瘍に合併した上腸間膜静脈血栓症の１例．新潟医学会雑誌，**117**（３）：148-154，2003.

５）藤本大裕，加藤嘉一郎，天谷　奨，ほか：上腸間膜静脈血栓症を合併した急性虫垂炎の１例：日臨外科誌，**73**（６）：1435-1439，2012.

６）福富　聡，安冨　淳，草塩公彦，ほか：上腸間膜静脈血栓症を併発した急性虫垂炎の１例．日臨外科誌，**69**（３）：581-585，2008.

７）山田一人，谷　直樹，中野隆仁，ほか：急性虫垂炎術後に上腸間膜静脈血栓症を発症した１例．松仁会医学誌，**51**（１）：57-61，2012.

８）近藤　幹，木下浩一，渡邊喜一郎，ほか：虫垂炎術に上腸間膜静脈から肝内門脈への血栓形成を合併した１例．日臨外科誌，**70**（９）：2849-2854，2009.

９）佐藤政広，堀江久永，小泉　大，ほか：高ビリルビン血症および上腸間膜静脈血栓症を呈した虫垂炎の１例．日臨外科誌，**64**（４）：920-923，2003.

10）志水隼人，西岡弘昌：上行結腸憩室炎に合併した上腸間膜静脈血栓症に保存的治療が奏功した１例．日本プライマリ・ケア連合会誌，**38**（３）：221-223，2015.

11）五味　卓，三澤賢治，小田切範晃，ほか：急性虫垂炎を契機にして門脈血栓症，肝膿瘍をきたした１例．相澤病院医学雑誌，**15**：73-76，2017.

12）藪中幸一，井上正也，山本達雄，ほか：超音波検査が経過観察に有用であった上腸間膜静脈血栓症の１例．超音波検査技術，**37**（２）：123-129，2012.

13）恩田真二，橋爪良輔，平林　剛，ほか：保存的治癒した急性虫垂炎に起因した門脈血栓症の１例．日臨外科誌，**74**（11）：3063-3067，2013.

14）William J. Zwiebel：Sonographic diagnosis of hepatic vascular disorders. Seminars in Ultrasound, CT, and MRI, **16**（１）：34-48，1995.

Abstract

A CASE OF SUPERIOR MESENTERIC VEIN THROMBOSIS ASSOCIATED WITH ACUTE APPENDICITIS

Kohei Tsuchiya[1], Toru Aoyama[1], Sho Sawazaki[2],
Akio Higuchi[2], Koh Yokoyama[1], Kouichiro Simizu[1],
Masakatsu Numata[1], Hiroshi Tamagawa[1], Norio Yukawa[1], Yasushi Rino[1], Hiroyuki Saeki[2]

[1] *Department of Surgery, Yokohama City University School of Medicine*
[2] *Department of Gastroenterological Surgery, Yokohama Minami Kyousai Hospital*

A 29-year-old woman presented to the hospital with a complaint of right lower abdominal pain. She was diagnosed with acute appendicitis and superior mesenteric vein thrombosis on abdominal contrast-enhanced computed tomography (CT). Considering the possibility of intestinal necrosis, emergency laparotomy was performed. Intraoperative findings showed intestinal edema in the upper intestine and mesenteric venous distension, but no intestinal necrosis. Only appendectomy and abdominal drainage were performed. Following surgery, anticoagulant therapy (heparin and warfarin) was started. After that, no development of central thrombus was confirmed by contrast-enhanced CT, and the patient was discharged without complications. Three months after surgery, the superior mesenteric vein thrombosis disappeared, and warfarin administration was stopped. A case of superior mesenteric vein thrombosis associated with acute appendicitis is presented.