横浜医学，70，617-620（2019）

症例報告

外科的切除により長期生存中の転移・再発を来たした悪性腹膜中皮腫の１例

原田龍之助，青山　徹，富永訓央，郷田素彦，
田邊美恵，原　健太朗，渥美陽介，村川正明，
前澤幸男，神尾一樹，風間慶祐，沼田正勝，
玉川　洋，湯川寛夫，益田宗孝，利野　靖

横浜市立大学医学部　外科治療学

要　旨：症例は66歳男性．既往歴・家族歴に特記事項はない．７年前に腹部超音波検査で腹部腫瘤を指摘された．他院で診断および治療目的に開腹腫瘤摘出術施行し，術後病理結果は悪性腹膜中皮腫の診断であった．３年前，CT検査で肝腫瘤指摘された．精査の結果，悪性腹膜中皮腫肝転移の疑いで肝Ｓ６部分切除術施行し，術後病理で悪性腹膜中皮腫肝転移の診断となっていた．さらに今回，CT検査で下大静脈前面に突出する腫瘤を認め，悪性腹膜中皮腫再発が疑われた．開腹腹腔内腫瘤摘出および下大静脈部分切除術施行し，病理にて上皮型悪性腹膜中皮腫再発の診断となった．悪性腹膜中皮腫は症例が少なく治療法が確立しておらず，予後不良な疾患とされるが，転移・再発を来たすも外科的切除にて長期生存中の１例を経験したので，若干の文献的考察を加えて報告する．

Key words:　悪性腹膜中皮腫（Malignant Peritoneal Mesothelioma），転移（Metastasis），
再発（Recurrence），外科的切除（Surgical Treatment），長期生存（Long-Term Survival）

はじめに

悪性腹膜中皮腫は，腹膜中皮細胞から発生する悪性腫瘍である．予後不良な疾患であるが，本邦では症例が少なく，治療法が確立されていないのが現状である．我々は，悪性腹膜中皮腫の原発巣，そして転移・再発巣に対し，外科的切除にて長期生存中の１例を経験したので報告する．

症　例

症例：66歳　男性
主訴：なし
既往歴：虫垂炎（44年前，手術治療），高血圧症，糖尿病
現病歴：７年前定期検診の腹部超音波検査で腹部腫瘤指摘された．精査目的に施行したCT検査で大網腫瘍の疑いとなった．診断および治療目的に，同年大網腫瘍に対し開腹腫瘤摘出術施行した．術後病理で悪性腹膜中皮腫の診断となった．術後定期的に経過観察していたが，３年前CT検査で肝腫瘤指摘され，肝Ｓ６部分切除術を施行した．術後病理は悪性腹膜中皮腫肝転移の診断であった．今回，定期検査のCT検査で下大静脈前面に突出する20mm大の腫瘤を認めた．PET-CTにてSUVmax4.3のFDG集積を認め，悪性腹膜中皮腫再発が疑われた．精査・加療目的に同年当科紹介となった．
家族歴：なし
嗜好歴：飲酒：機会飲酒，喫煙：なし
アレルギー歴：特記事項なし
内服：アムロジピンベシル酸塩，メトプロロール酒石酸塩，グリメピリド，トホグリフロジン水和物，ロキソプロフェンナトリウム水和物，レバミピド
入院時現症：身長165 cm，体重88 kg，BMI 31.6 kg/m^2，

原田龍之助，横浜市金沢区福浦３－９（〒236-0004）横浜市立大学医学部　外科治療学
（原稿受付　2019年８月27日／改訂原稿受付　2019年11月10日／受理　2019年11月19日）

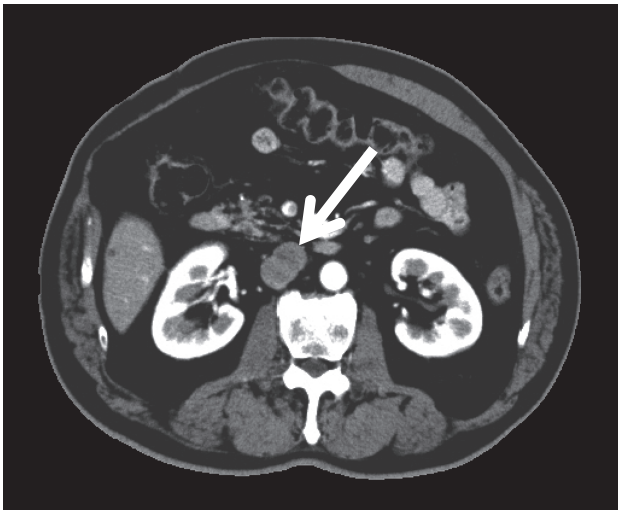

図１

図２

腹部造影CT検査所見

下大静脈に接し，造影効果を伴わない20×15 mm の腫瘤（矢印）を認める．

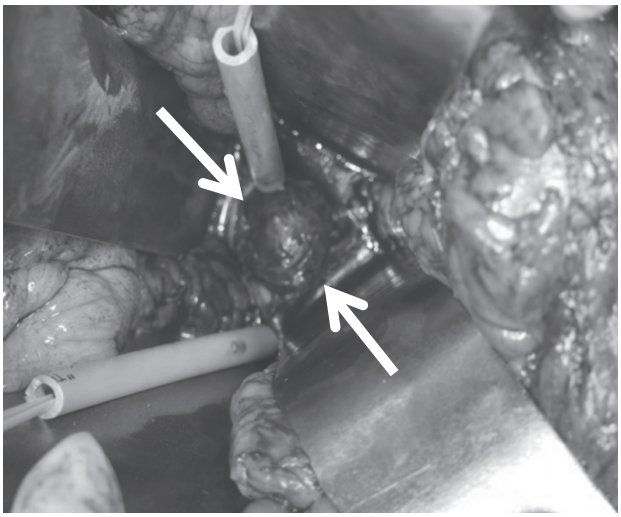

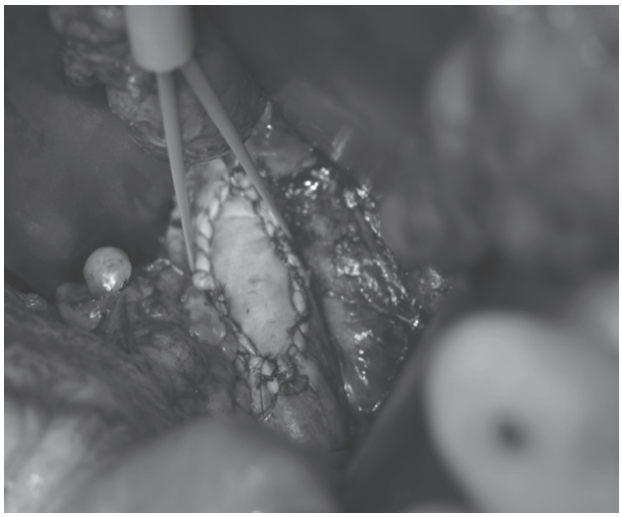

術中所見

写真１　下大静脈に接する腫瘤（矢印）を認める．

写真２　下静脈合併切除後，パッチにて補強した部位を示す．

腹部には両側肋骨弓下切開痕，右下腹部に傍腹直筋切開痕を認めた．

入院時検査所見：血算・生化学は正常範囲内であった．また，腫瘍マーカーの上昇も認めなかった．

腹部造影CT検査：腎門部レベルにて下大静脈に突出する20×15mmの境界明瞭な腫瘤を認めた．あきらかなリンパ節腫大やその他再発・転移を疑う所見はなかった．

手術所見：開腹腹腔内腫瘤摘出および下大静脈部分切除術を施行した．手術所見では，下大静脈前面に20mm大の腫瘤を認めた．下大静脈の腫瘤付着部に腫瘤の遺残の可能性が考えられたため同部位を切除しパッチで補強した．

切除標本所見：長径21mmの弾性軟の腫瘤．下大静脈外壁に付着あり．

病理組織的検査所見：核小体が明瞭な大型核をもつ異型細胞を認めた．胞巣周囲の壊死が著名で，好酸性の胞体が広く存在し，上皮型の悪性中皮腫と考えられる．静脈壁内への浸潤は明らかではなかった．

術後治療経過：術後膵液漏（Clavien-Dindo分類:Grade２）を発症したが抗菌薬投与などの保存的治療で改善した．術後16日目に軽快退院となった．

考　　察

腹膜中皮腫は腹膜中皮細胞から発生する悪性腫瘍であり，予後不良な疾患である[1]．本邦では，菊池ら[2]によ

る1983～2011年の期間での104例の検討にて，生存期間中央値は12か月，５年生存率は19.4%と報告されている．全悪性中皮腫のうち胸膜由来のものが約80%とされ，それに続き腹膜由来のものは10～20%をしめる[3]．腹膜中皮腫はアスベスト暴露との関連が報告されており，胸膜中皮腫に比べてアスベスト暴露歴を有する比率は少ないが高濃度暴露者に多く発生している可能性が示唆されている[4]．自験例においては，アスベスト暴露歴はなく，原因は不明である．また，北原ら[5]によれば本邦220例の腹膜中皮腫の報告では，平均年齢53.8歳で男女比は４:３であった．悪性が96.5%で，肉眼的にはびまん性が85%，限局性が15%で，病理組織学的には上皮型56%，混合型32%，肉腫型13%であった．自験例は，肉眼的には限局性で，病理組織学的には上皮型であった．臨床症状としては，腹部膨満，腹痛，腹水貯留などが認められることがあるが，疾患特異的な症状はなく，自験例では初発から転移・再発に至るまで臨床症状は認めなかった．

治療法としては，多くがびまん性で根治切除不能例が多く，腫瘍縮小手術に加え化学療法が併用される頻度が高い．その他，全身化学療法や局所（腹腔内）化学療法[6～9]，放射線療法[10]，温熱療法[10, 11]を組み合わせた集学的治療の報告もある．一方，限局性悪性腹膜中皮腫に対しては，積極的な根治切除術が行われている．治療成績としては，根治切除不能例に対し全身化学療法単独は予後不良であり，腫瘍縮小手術と化学療法の併用が有意に予後良好と報告されている[2, 12]．また，腹腔内化学療法と全身化学療法との比較試験では，腹腔内化学療法の有意性は報告されていない[13, 14]．一方，切除可能例においてはGoldblumらが限局性悪性腹膜中皮腫に対して，根治的手術後に長期間再発を認めなかったと報告しており[15]，菊池らも本邦において切除可能例には根治的手術が最も有効であると報告している[2]．自験例においても，限局性悪性腹膜中皮腫であり，根治的切除にて良好な予後が期待できると判断し手術に至った．

予後因子に関して，Yanら[16]は，びまん性悪性腹膜中皮腫のTNM分類を提唱している．腹膜癌の腫瘍量を定量化したperitoneal carcinomatosis index（以下，pciと略記）にてT因子を決定し，リンパ節転移をN因子，遠隔転移をM因子とし，StageⅠ～Ⅲに分類した．多変量解析にて独立予後因子として生存と関連していたのは，上皮型，腫瘍切除後残存量が2.5mm以下，提唱されたTNM分類であった．また，Maggeら[17]は，手術時年齢が60歳以下，pci15以下，切除率２/３以上，上皮型および混合型が予後因子と報告している．自験例においては，初発時の腫瘍量は不明であるが，上皮型，腫瘍の完全切除，初発病変に対する手術時年齢は60歳以下であり，限局性悪性腹膜中皮腫ではあるが，予後良好とする因子を複数有しており，これらの因子の存在も長期生存に寄与した可能性がある．

結　語

限局性悪性腹膜中皮腫の転移・再発病変に対して，限局性・上皮型など比較的予後良好と判断される条件のもと，外科的切除にて長期生存中の１例を経験した．

文　献

1）中野孝司：悪性腹膜中皮腫の診断と治療．Surgery Frontier，**15**(2): 54－59, 2008.

2）菊池由宣，岸本有為，伊藤　謙，他：腹膜悪性中皮腫―本邦報告例および自験例の検討―．東邦医学会雑誌，**59**: 174－182, 2012.

3）Sugarbaker PH, Welch LS, Mohamed F, Glehen O: A review of peritoneal mesothelioma at the Washington Cancer institute. Surg Oncol Clin N Am, **12**(3): 605－621, 2003.

4）西　英行，脇　直久，河合　央，木下茂喜，石崎雅浩，間野正之：全国死亡例調査による本邦の悪性腹膜中皮腫の検討．日本消化器外科学会雑誌，**45**(5): 475－482, 2012.

5）北原健志，尾上謙三，高田美奈子，富永修盛，渡辺慶太，中野陽典：腹膜悪性中皮腫の１例と本邦報告例の検討．日臨外医会誌，**54**(6): 1659－1663, 1993.

6）堀川直樹，東山孝一，坂本　隆，塚田一博：CDDPの腹腔内反復注入が奏効した悪性腹膜中皮腫の１例．日本臨床外科学会雑誌，**62**(12): 3054－3058, 2001.

7）奥山正樹，龍田眞行，山田晃正，他：悪性腹膜中皮腫の２ 手術症例．日臨外医会誌，**56**(2): 443－447, 1995.

8）斉藤美和子，木田さとみ，大島康嘉，他：びまん性腹膜中皮腫６年半生存例．福島医誌，**44**: 279－285, 1994.

9）岩井順子，星　　穣，中島　伯，他：CA125が高値を呈し，CDDPとMMCの併用療法が著効した腹膜中皮腫の１例．日生医誌，**24**: 156－162, 1996.

10）佐々木賢二，吉田金広，三浦連人，寺嶋吉保，田代征記：温熱化学療法および放射線療法が有効であった腹膜悪性中皮腫の１例．日臨外医会誌，**56**: 2463－2466, 1995.

11）篠木信敏，福田一郎，衣田誠克，他：腹膜悪性中皮腫に対し温熱化学療法が有効であった１例．癌と化療，**19**: 1676－1678, 1992.

12）西　英行，吉田亮介，脇　直久，河合　央，石崎雅浩，山下和城：悪性腹膜中皮腫の検討．日本消化器

外科学会雑誌，**49**(5)：367－375, 2016.
13) Markman M, Kelsen D: Efficacy of cisplatin-based intraperitoneal chemotherapy as treatment of malignant peritoneal mesothelioma. J Cancer Res Clin Oncol, **118**(7)：547－550, 1992.
14) Vlasveld LT, Gallee MP, Rodenhuis S, Taal BG: Intraperitoneal chemotherapy for malignant peritoneal mesothelioma. Eur J Cancer, **27**(6)：732－734, 1991.
15) Goldblum J, Hart WR: Localized and diffuse mesotheliomas of the genital tract and per-itoneum in woman, a clinic opathologic study of nineteen true mesothelial neoplasms, other than adenomatoid tumors, multicystic mesoth-eliomas, and localized fibrous tumors. Am J Surg Pathol, **19**: 1124－1137, 1995.
16) Yan TD, Deraco M, Elias D, et al: A novel tumor-node-metastasis（TNM）staging system of diffuse malignant peritoneal mesothelioma using outcome analysis of a multi-institutional database. Cancer, **117**(9)：1855－1863, 2011.
17) Magge D, Zenati MS, Austin F, et al: Malignant peritoneal mesothelioma: prognostic factors and oncologic outcome analysis. Ann Surg Oncol, **11**(4)：1159－1165, 2011.

Abstract

A CASE OF LONG-TERM SURVIVAL BY SURGICAL TREATMENT ALONE FOR MALIGNANT PERITONEAL MESOTHELIOMA THAT CAUSED METASTASIS AND RECURRENCE

Tatsunosuke Harada, Toru Aoyama, Norio Tominaga, Motohiko Goda, Mie Tanabe, Kentaro Hara, Yosuke Atsumi, Masaaki Murakawa, Yukio Maezawa, Kazuki Kamio, Yoshihiro Kazama, Masakatsu Numata, Hiroshi Tamagawa, Norio Yukawa, Munetaka Masuda, Yasushi Rino

Department of Surgery, Yokohama City University School of Medicine

A 66-year-old man with no medical history and family history was found to have an abdominal mass on abdominal ultrasonography 7 years earlier. An open procedure was performed at another hospital to resect the mass for diagnosis and treatment, and the pathological diagnosis was malignant peritoneal mesothelioma. A liver mass was seen on computed tomography 3 years earlier. Following meticulous examination, he underwent S6 partial hepatectomy for suspected liver metastasis of malignant peritoneal mesothelioma, and the postoperative pathological diagnosis was liver metastasis of malignant peritoneal mesothelioma. A mass adjacent to the inferior vena cava was found by computed tomography at that time, and recurrence of malignant peritoneal mesothelioma was suspected. The mass was resected with an open procedure along with a partial inferior vena cava resection with patch angioplasty. The pathological diagnosis was recurrence of epithelial malignant peritoneal mesothelioma.

There have been few reported cases of malignant peritoneal mesothelioma, and its treatment has not been established; it is considered a disease with a poor prognosis. However, this case has had long survival despite metastasis and recurrence. Thus, the case of a long-term survivor who underwent surgical treatment three times is presented along with a review of the relevant literature.